Angioplastie artérielle périphérique « below-the-knee »

P. Commeau

Polyclinique Les Fleurs, Ollioules

J. Brunet

Clinique Rhône Durance, Avignon

CARDIO RUN 2017

PÔLE SANTÉ LES FLEURS

- Pas de conflit d’intérêt avec cette présentation

Les indications

- Ischémie critique chronique
  - Critères cliniques (douleur spontanée - trouble trophique) : stade 3 et 4 de Leriche et stade 4,5 et 6 de Rutherford
  - Critères hémodynamiques (IPS, pression gros orteil, $TcPO^2$)
  - **Objectif : éviter une amputation majeure**

- Pas de place pour l'angioplastie infra-poplitée chez le claudiquant
  - Seule exception « hors AMM » : complément d'angioplastie après recanalisation fémoro-poplitée d'amont si vaisseau unique et sténosé (fibulaire notamment) de manière à améliorer le run-off

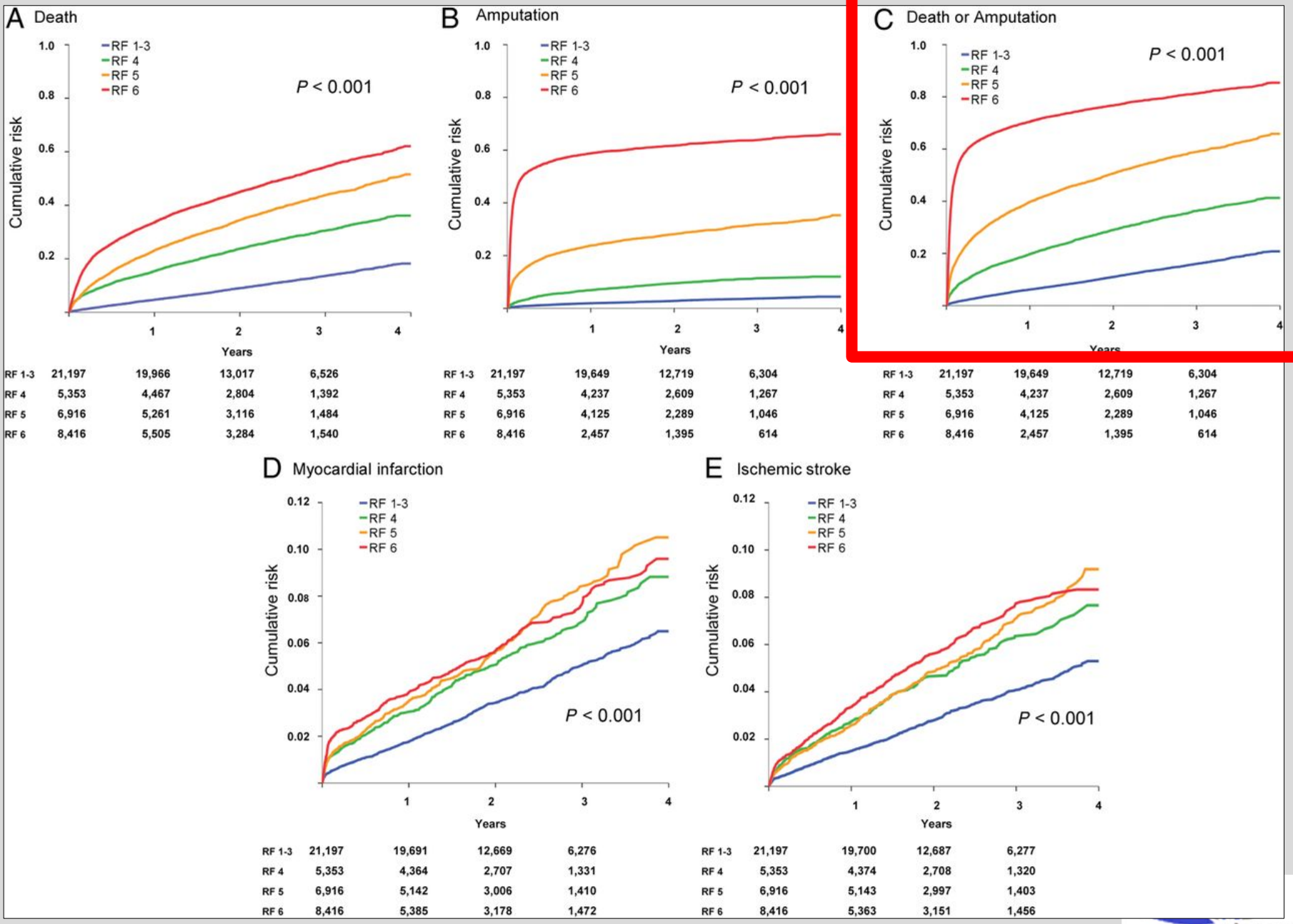

Reinecke Eur Heart J février 2015

CARDIO RUN 2017

PÔLE SANTÉ LES FLEURS

CARDIO RUN 2017

PÔLE SANTÉ LES FLEURS

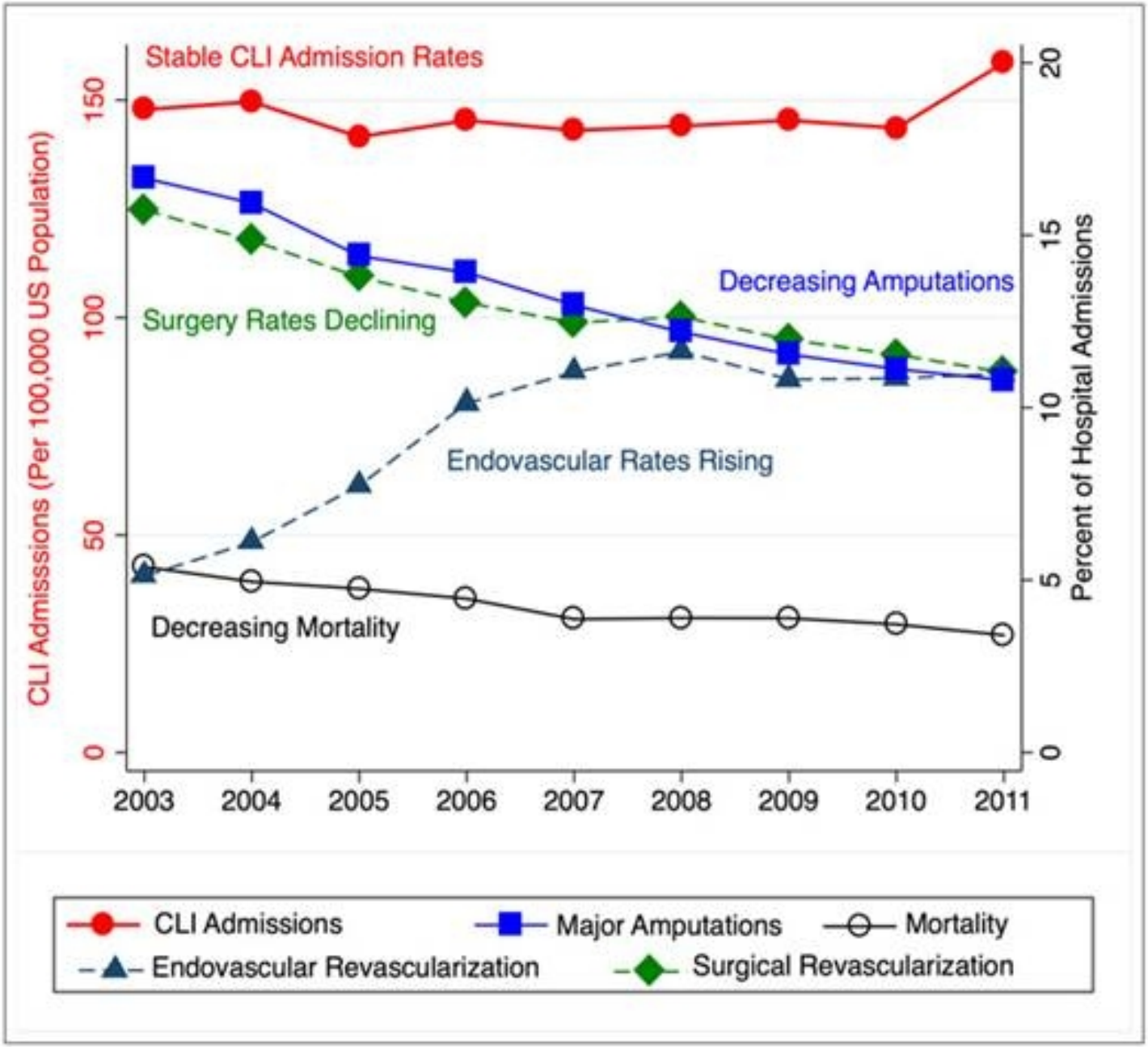

JACC Mars 2016

On ne vous adressera pas …
des « lésions BTK » mais des « patients en ischémie »

Ischémie critique chronique (« CLI »)

- Critères cliniques (douleur spontanée - trouble trophique)
- Critères hémodynamiques (IPS, pression gros orteil, $TcPO^2$)
- **Objectif : éviter une amputation majeure**

Lésions infrapoplitées

Lésions d'amont
fémoro-poplitées / iliaques

CARDIO RUN 2017

PÔLE SANTÉ LES FLEURS

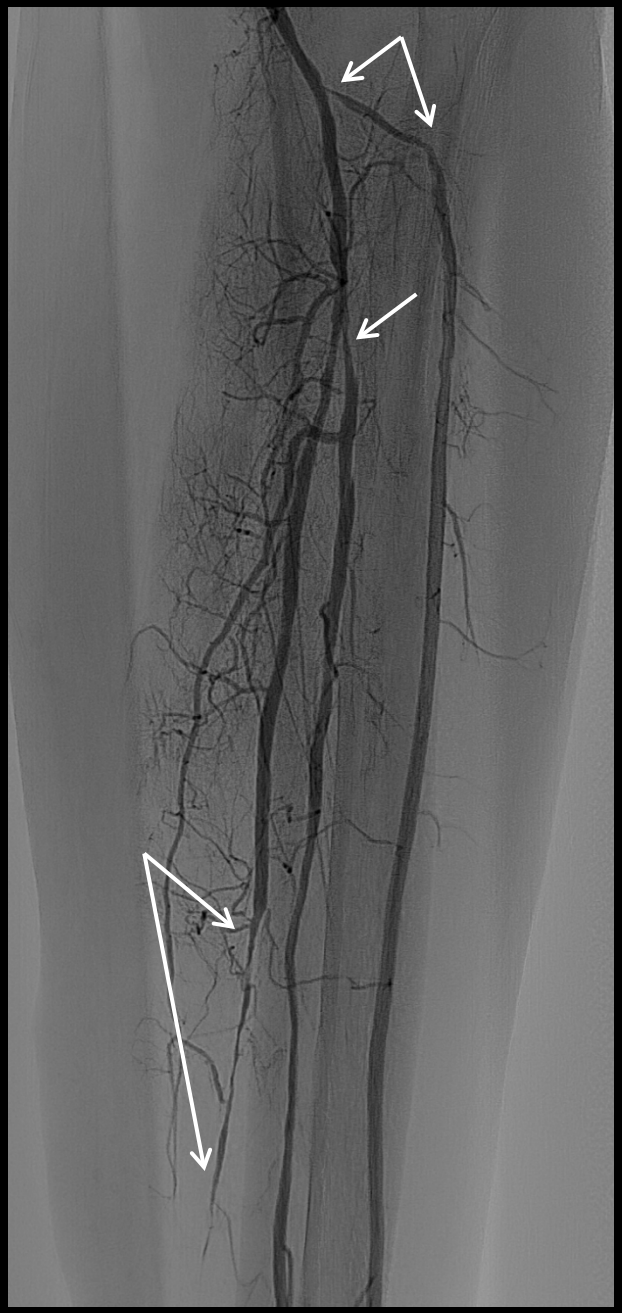

CARDIO RUN 2017

PÔLE SANTÉ LES FLEURS

Oblitération AFS ostiale - poplité (P2)
Oblitération 1er pont Fem/Pop s/ art
Oblitération 2ème pont Fem/Pop s/ art

PÔLE SANTÉ LES FLEURS

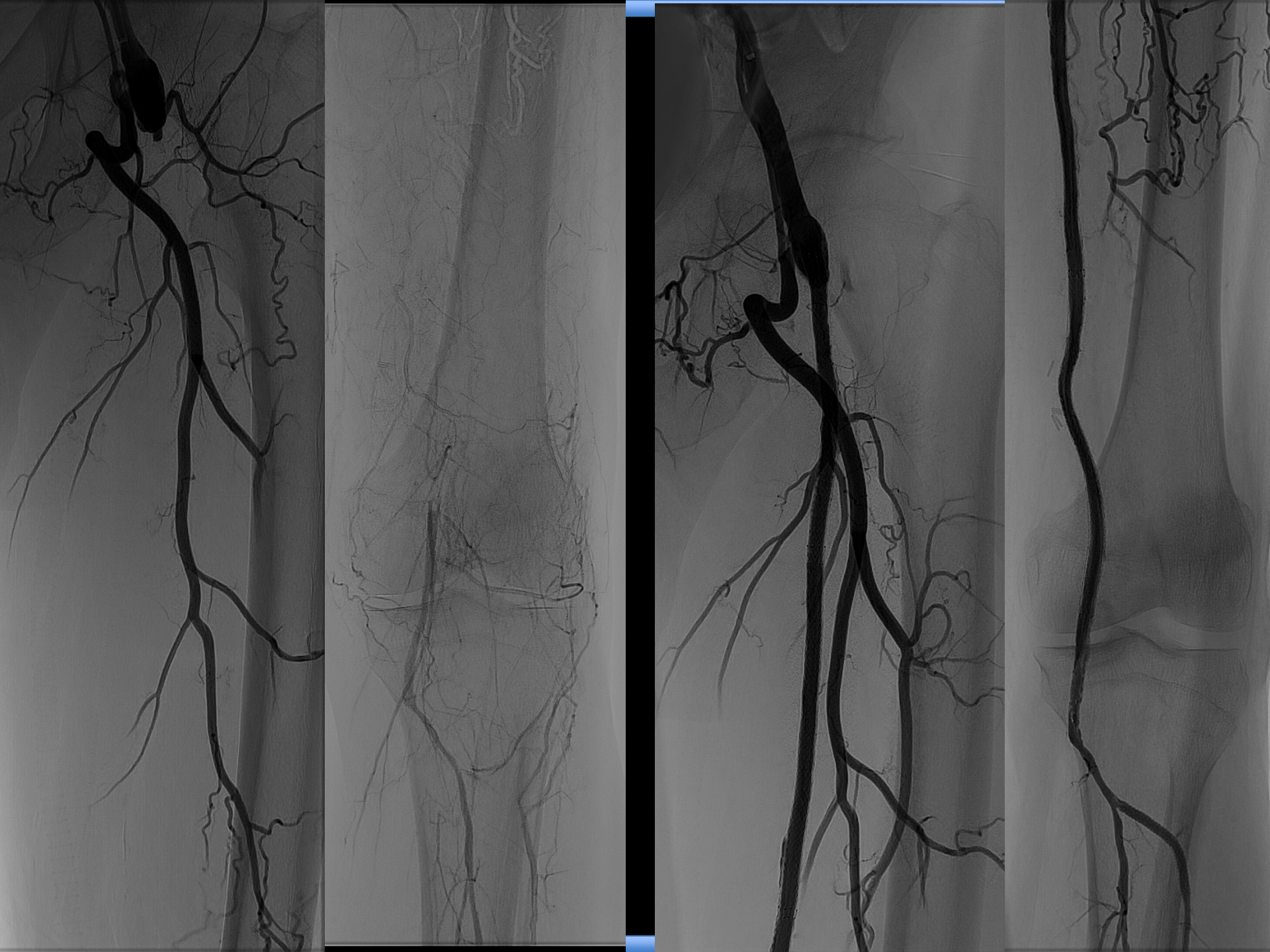

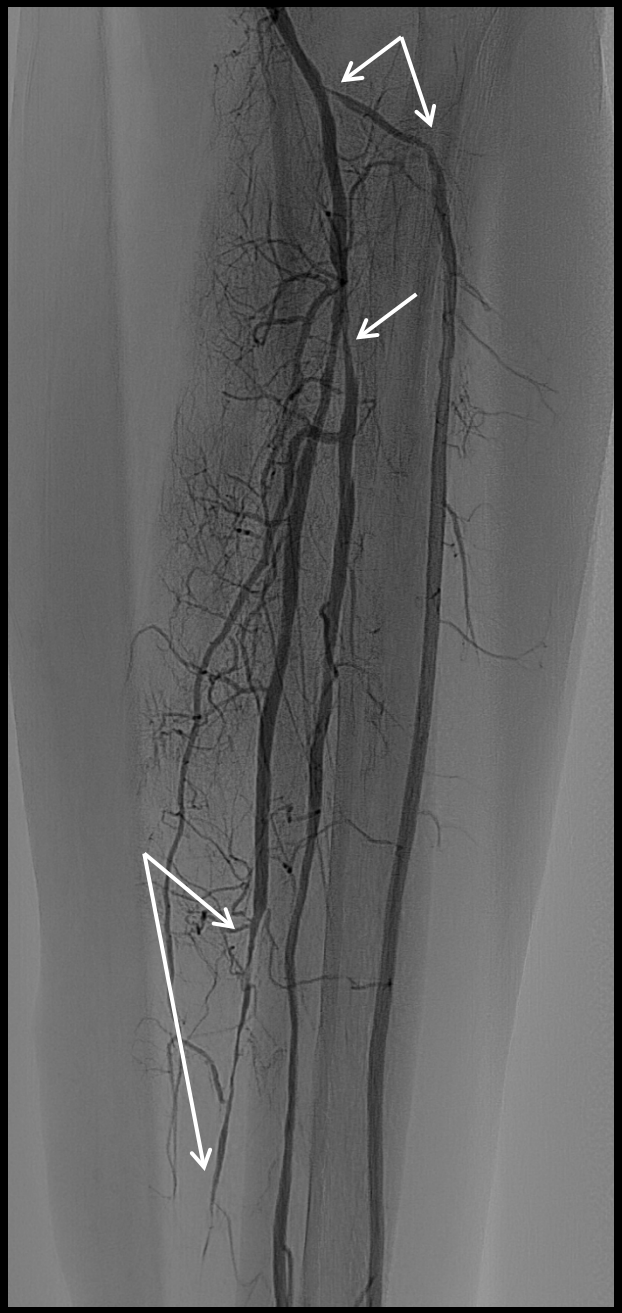

CARDIO RUN 2017

PÔLE SANTÉ LES FLEURS

On ne vous adressera pas …
des « lésions BTK » mais des « patients en ischémie »

Ischémie critique chronique (« CLI »)

- Critères cliniques (douleur spontanée - trouble trophique)
- Critères hémodynamiques (IPS, pression gros orteil, $TcPO^2$)
- **Objectif : éviter une amputation majeure**

Lésions infrapoplitées

Lésions d'amont
fémoro-poplitées / iliaques

Délabrement tissulaire
variable ++

CARDIO RUN 2017

PÔLE SANTÉ LES FLEURS

RUN
2017

PÔLE SANTÉ
LES FLEURS

Comment démarrer un programme « below-the-knee »

1. Savoir traiter les lésions BTK

- Légitimité cardiologique en terme technique (cf coronaire)
- **Stratégie de revascularisation : artère cible, directe/indirecte, anté/rétrograde, …**
- **Boite à outils**

2. Savoir traiter les lésions d'amont

- Maitrise technique (bolia, ré-entrées, …)
- Matériel supplémentaire
- Implication sur voie d'abord et accès vasculaires

3. Savoir travailler en équipe

PIETER QUAST — *Un chirurgien.*

CARDIO RUN 2017

PÔLE SANTÉ LES FLEURS



CARDIO RUN 2017

PÔLE SANTÉ LES FLEURS

La lésion

Quel bilan pré-thérapeutique?

- **Echo-doppler** :
  - critères hémodynamiques
  - surveillance
- **Scanner** :
  - Très décevant sur la lésion: calcifications, collatéralité, …
  - Dédouane d'éventuelles lésions d'amont
  - Etude du trépied en vue de la ponction antégrade
- **Angiographie** :
  - Table fixe (pas d'autobolus)
  - Temps tardifs : collatéralité
  - Clichés centrés sur le pied : arcade ++

Sous le genou:
Anatomie «tri-tronculaire»

- 1 **Tibiale antérieure**
- 2 **Tibiale postérieure**
- 3 **Fibulaire** (ou péronière)

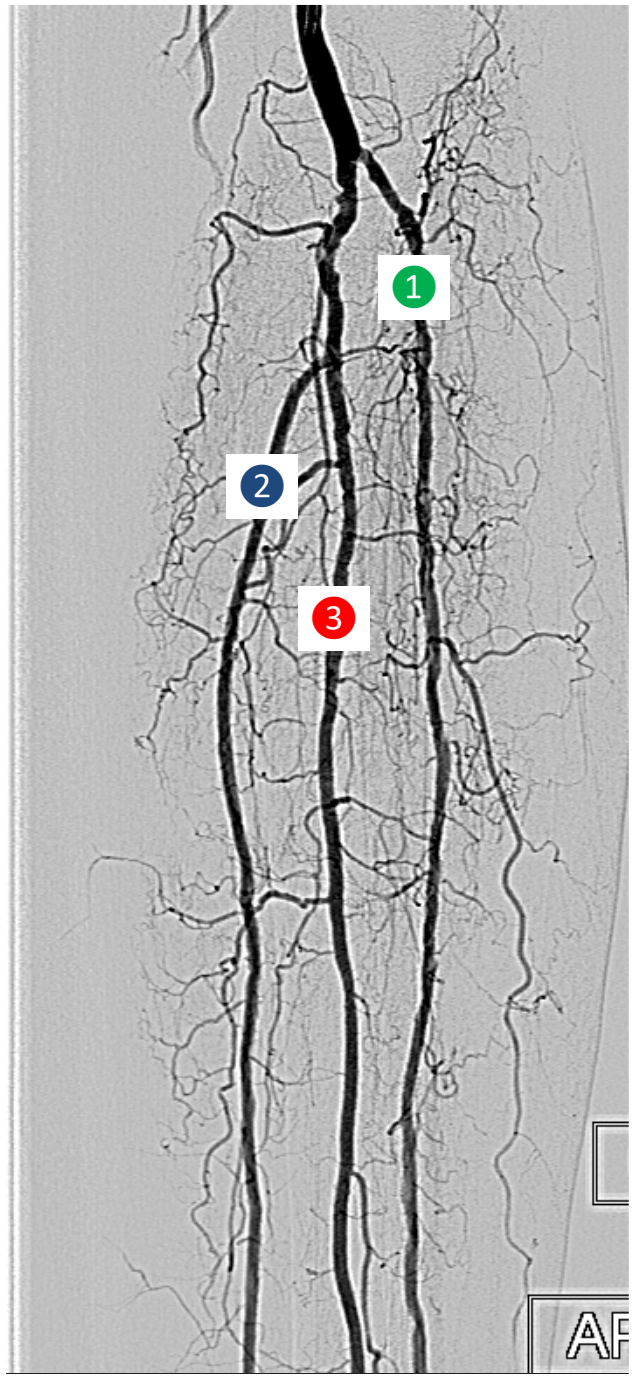

CARDIO RUN 2017

Sous le genou:
Anatomie «tri-tronculaire»

- 1 **Tibiale antérieure**
- 2 **Tibiale postérieure**
- 3 **Fibulaire** (ou péronière)

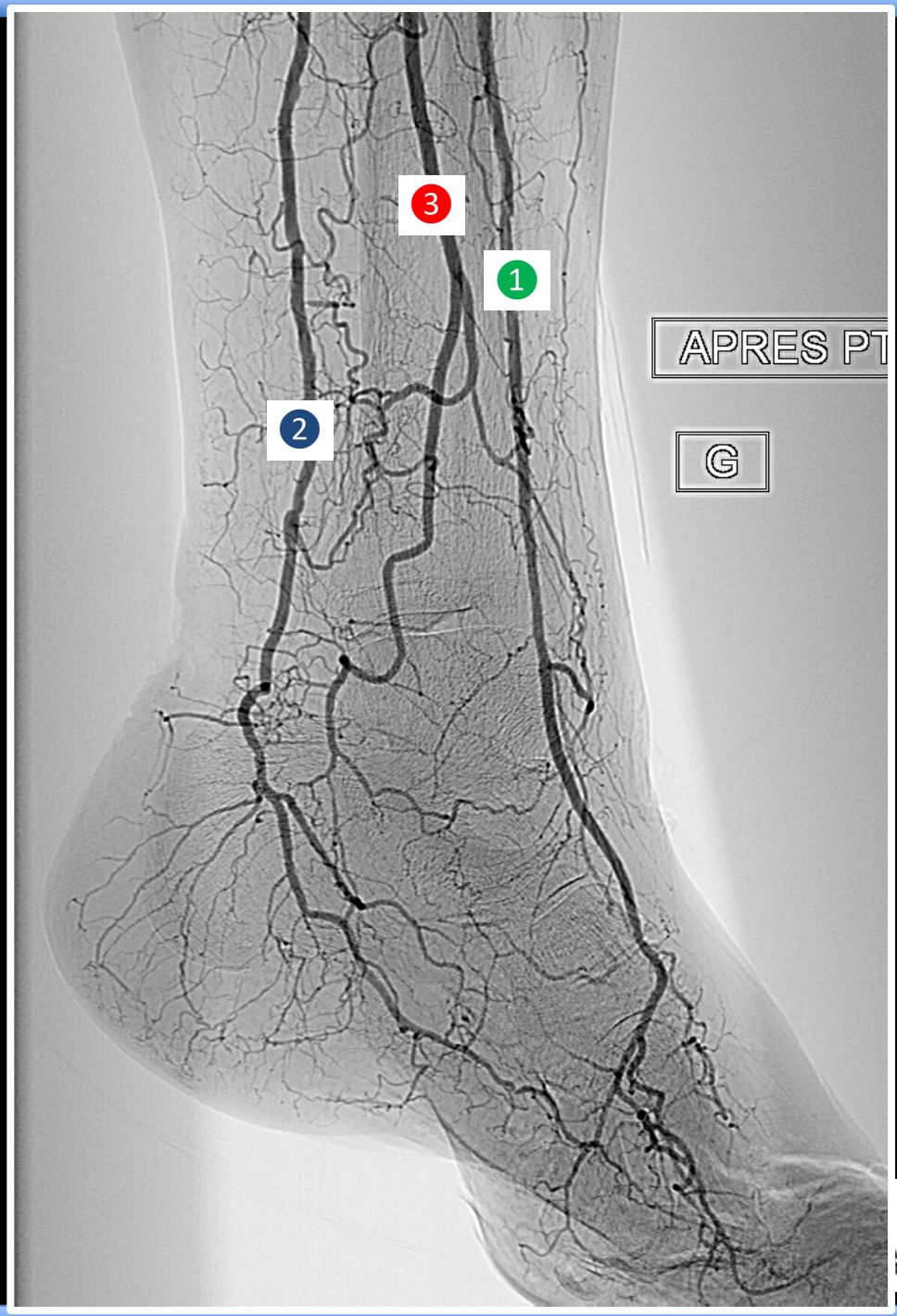

CARDIO RUN 2017

Sous le genou:
Anatomie «tri-tronculaire»

- 1 **Tibiale antérieure**
- 2 **Tibiale postérieure**
- 3 **Fibulaire** (ou péronière)

Sous la cheville
Anatomie «bi-tronculaire

- **Dorsalis pedis** via tibiale antérieure : 4
- Branches plantaires via tibiale postérieure : **plantaire latérale** 5 et **plantaire médiane** 6
- La connexion 4 ------ 5 définit l'arcade

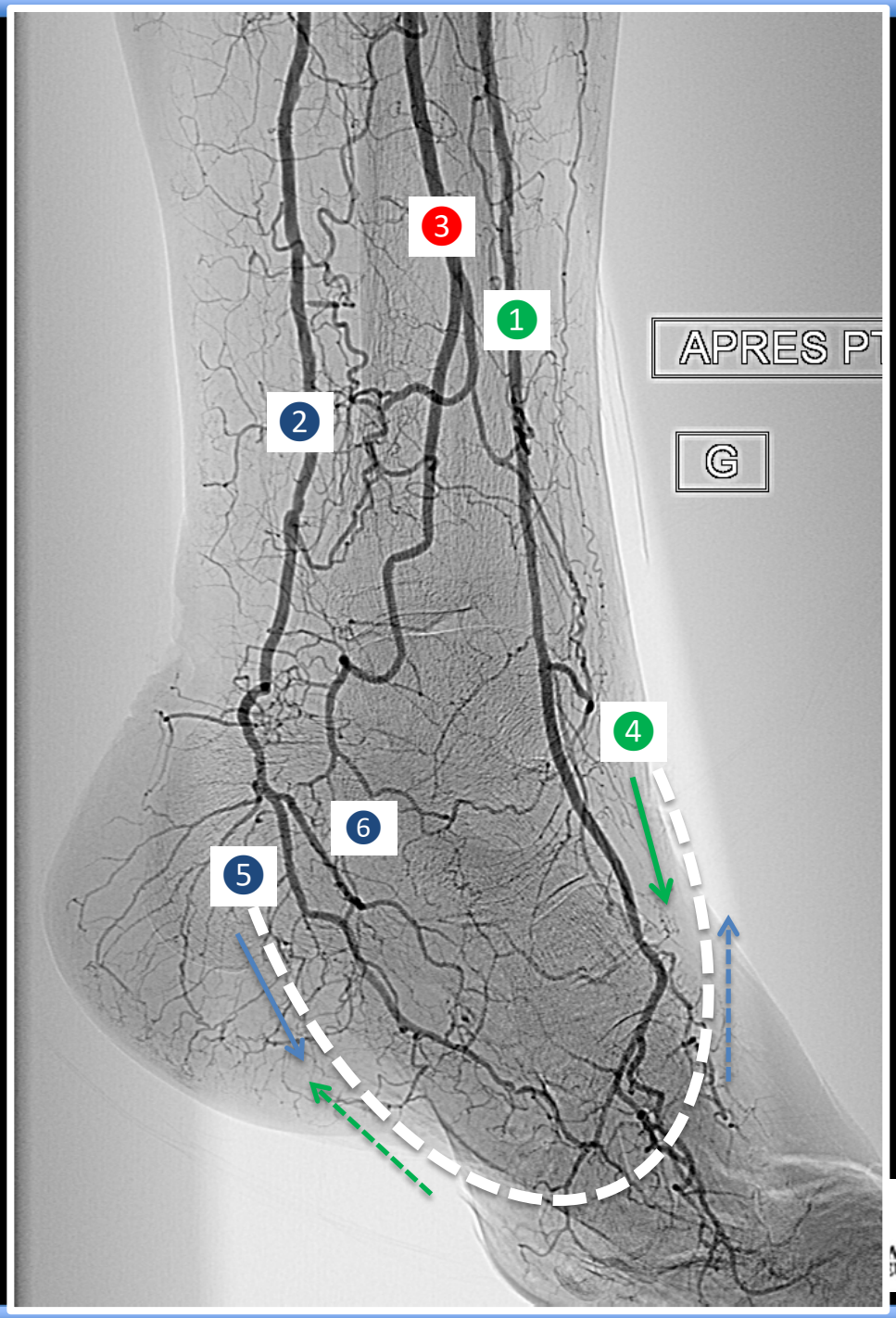

CARDIO RUN 2017

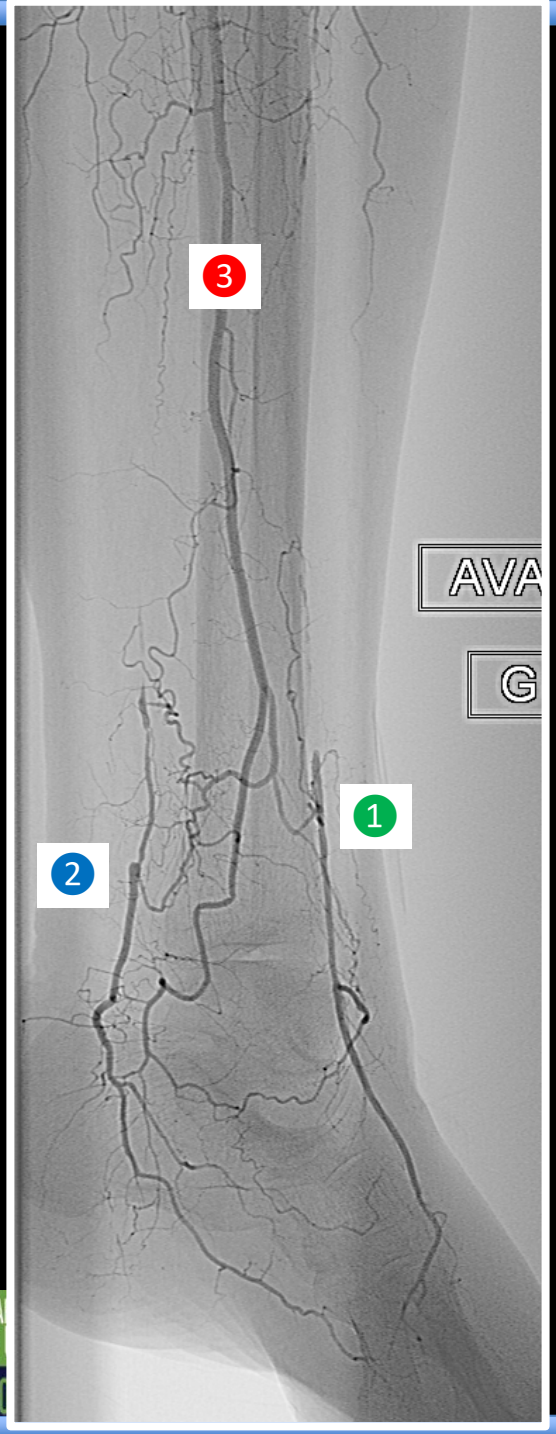

Les 3 Vx infrapoplités ne sont pas équivalents

-La **Fibulaire** 3 n'est pas directement connectée sur l'arche.

- La connexion sur l'arche se fait par le biais de collatérales :

- vers la 2 **tibiale postérieure** via la branche communiquante

- vers la 1 **tibiale antérieure** via la branche perforante

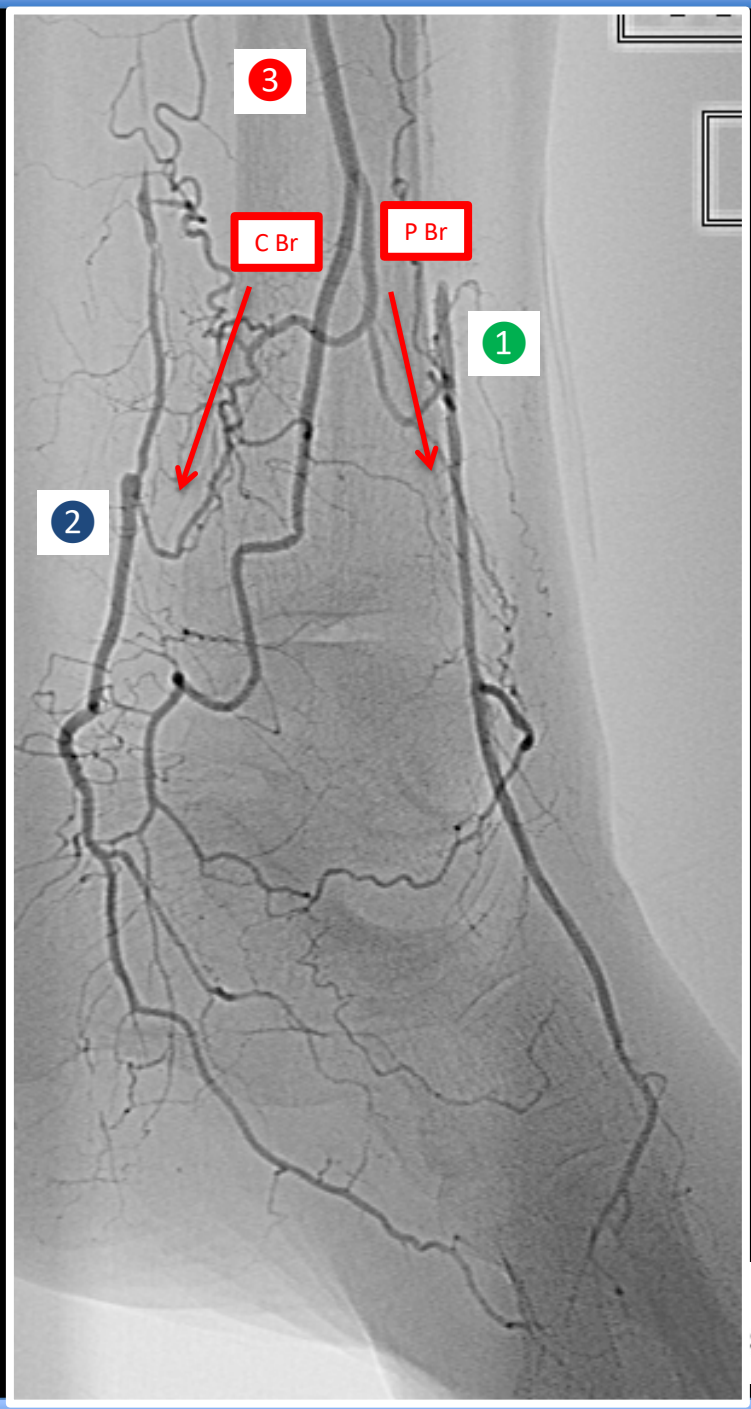

La lésion

Analyse soigneuse [cf CTO coronaire]

- **Cap proximal** : moignon, bifurcation, collatérales?
- **Longueur**
- **Calcifications** :
  - choix du guide
  - endoluminal > sub-intimal
- **Atterrissage en zone d'aval** :
  - accès rétrograde?
  - analyse et préparation avant de commencer (champ opératoire, position du patient, matériel, …)

TASC 2
BTK classification

TASC A lesions Single focal stenosis, ≤5 cm in length, in the target tibial artery with occlusion or stenosis of similar or worse severity in the other tibial arteries.	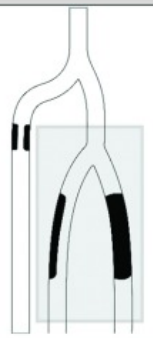
TASC B lesions Multiple stenoses, each ≤5 cm in length, or total length ≤10 cm or single occlusion ≤3 cm in length, in the target tibial artery with occlusion or stenosis of similar or worse severity in the other tibial arteries.	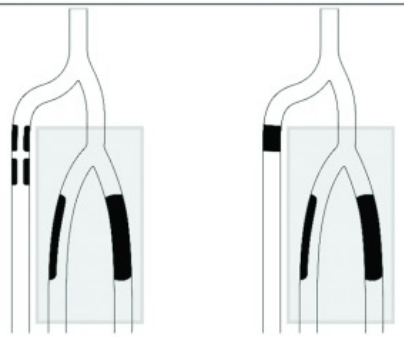
TASC C lesions Multiple stenoses in the target tibial artery and/or single occlusion with total lesion length >10 cm with occlusion or stenosis of similar or worse severity in the other tibial arteries.	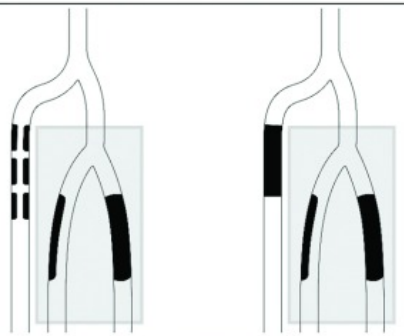
TASC D lesions Multiple occlusions involving the target tibial artery with total lesion length >10 cm or dense lesion calcification or non-visualization of collaterals. The other tibial arteries occluded or dense calcification.	

CARDIO RUN 2017

LE SANTÉ S FLEURS

Stratégie : la cible

- **Revascularisation**
  - **complète** : tritronculaire
  - **incomplète**
    - Angiosome
    - Analyse de l'arcade (attention aux variantes anatomiques)
- **Revascularisation**
  - **Directe**
  - **Indirecte** : remettre en charge un territoire inaccessible via collatéralité de l'arcade

Revascularisation complète

CARDIO RUN 2017

Stratégie : la cible

- **Revascularisation**
  - **complète** : tritronculaire
  - **Incomplète :**
    - Angiosome
    - Analyse de
- **Revascularisa**
  - **Directe**
  - **Indirecte** : re collatéralité de l'arcade

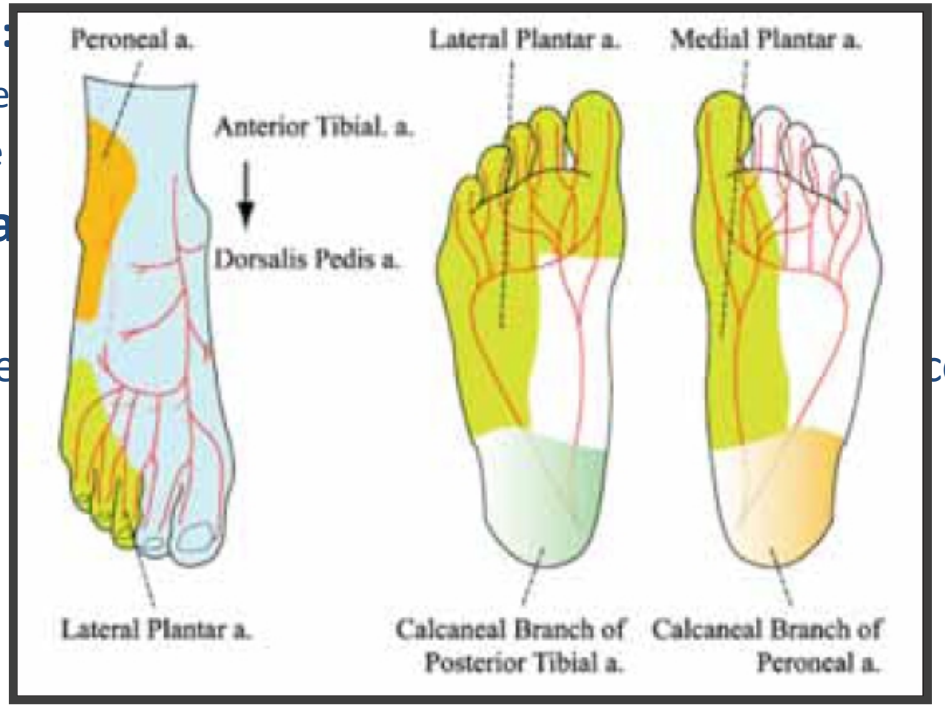

Eur J Vasc Endovasc Surg (2015) ■, 1—8

Differential Impact of Bypass Surgery and Angioplasty on Angiosome-Targeted Infrapopliteal Revascularization

K. Spillerova [a,*], F. Biancari [b], A. Leppäniemi [a], A. Albäck [a], M. Söderström [a], M. Venermo [a]

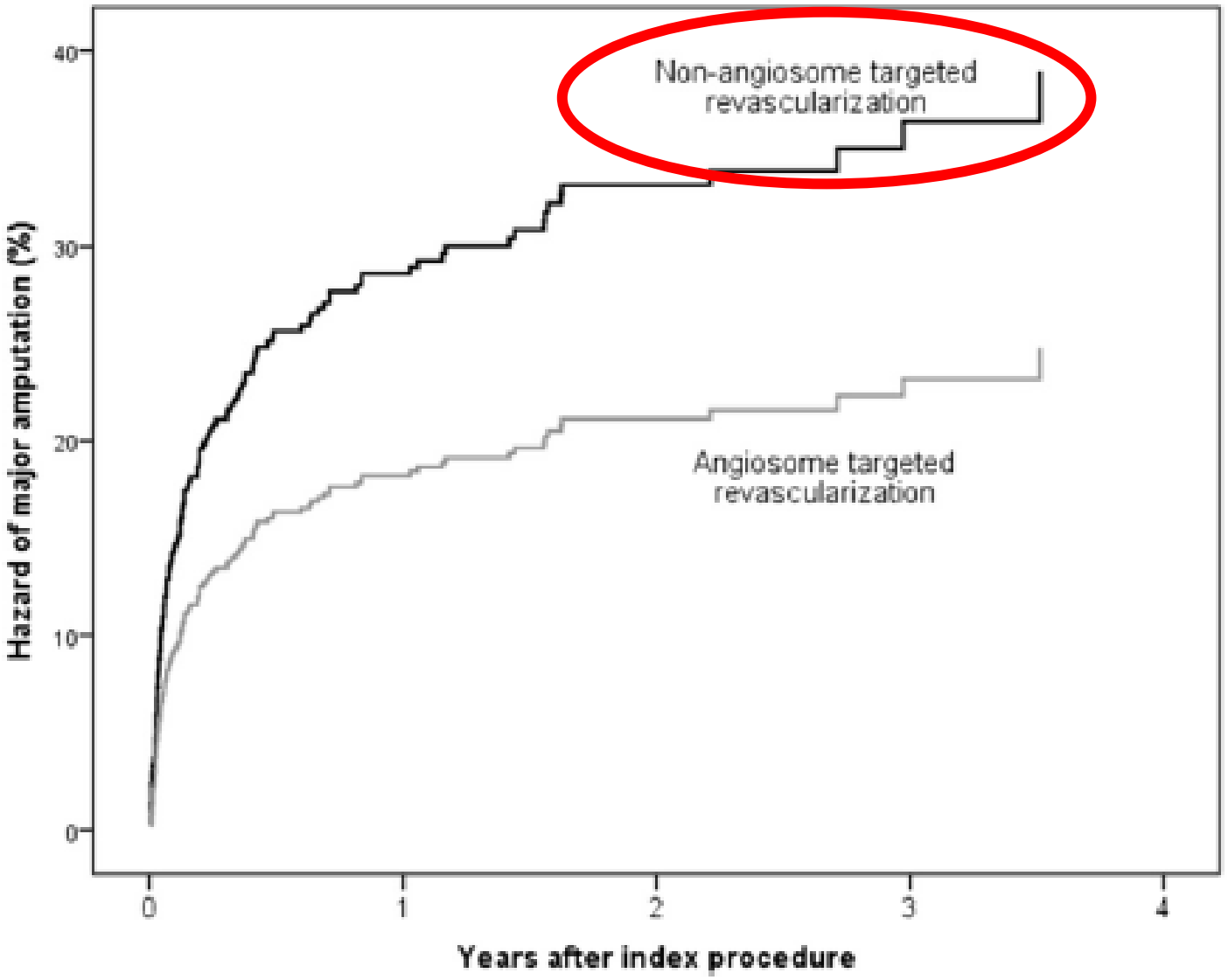

CARDIO RUN 2017
PÔLE SANTÉ LES FLEURS

Eur J Vasc Endovasc Surg (2015) ■, 1—8

Differential Impact of Bypass Surgery and Angioplasty on Angiosome-Targeted Infrapopliteal Revascularization

K. Spillerova [a,*], F. Biancari [b], A. Leppäniemi [a], A. Albäck [a], M. Söderström [a], M. Venermo [a]

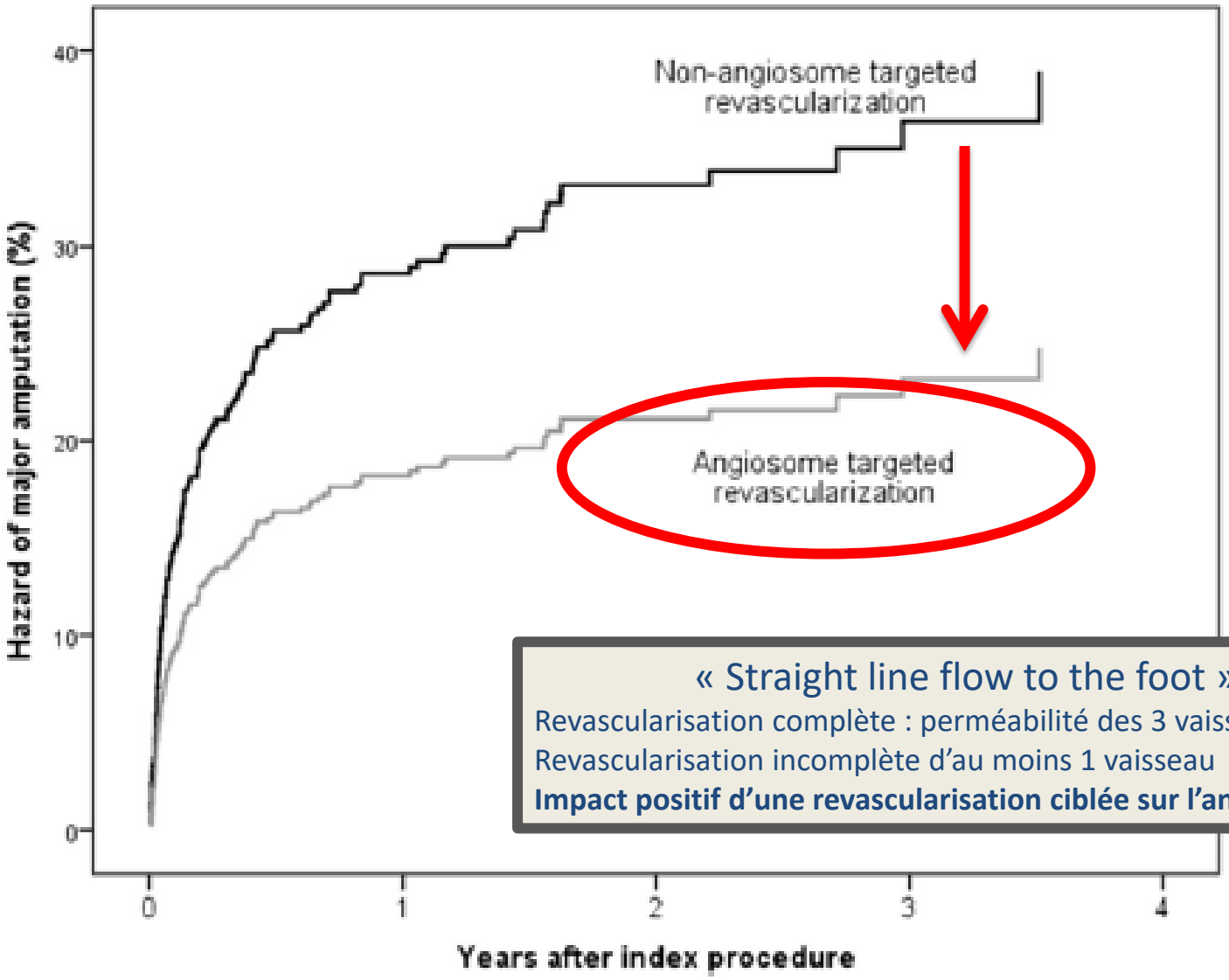

« Straight line flow to the foot »

Revascularisation complète : perméabilité des 3 vaisseaux

Revascularisation incomplète d'au moins 1 vaisseau

Impact positif d'une revascularisation ciblée sur l'angiosome

CARDIO RUN 2017

PÔLE SANTÉ LES FLEURS

86 ans
Diabétique
Stade IV
Escarre talonier

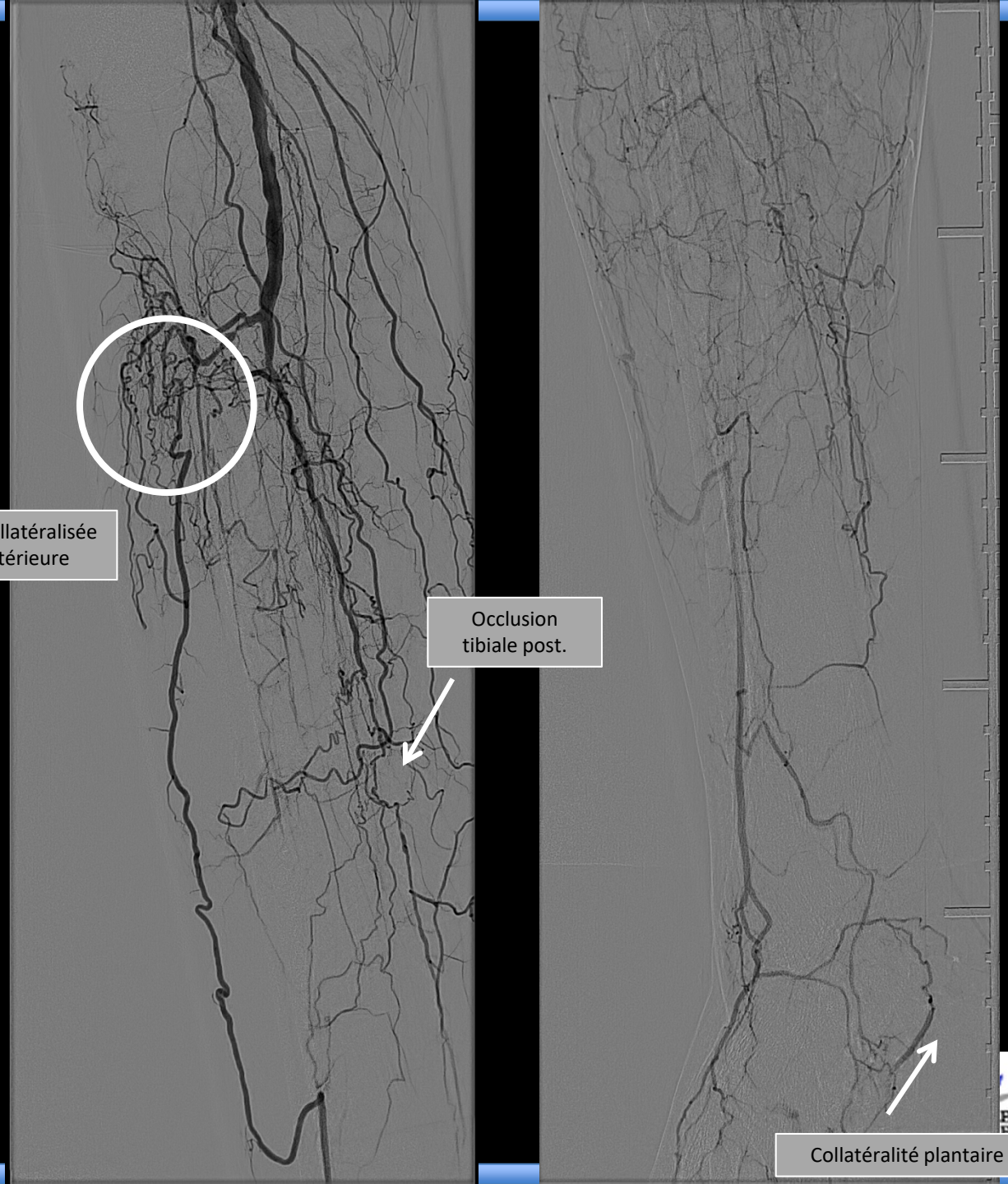

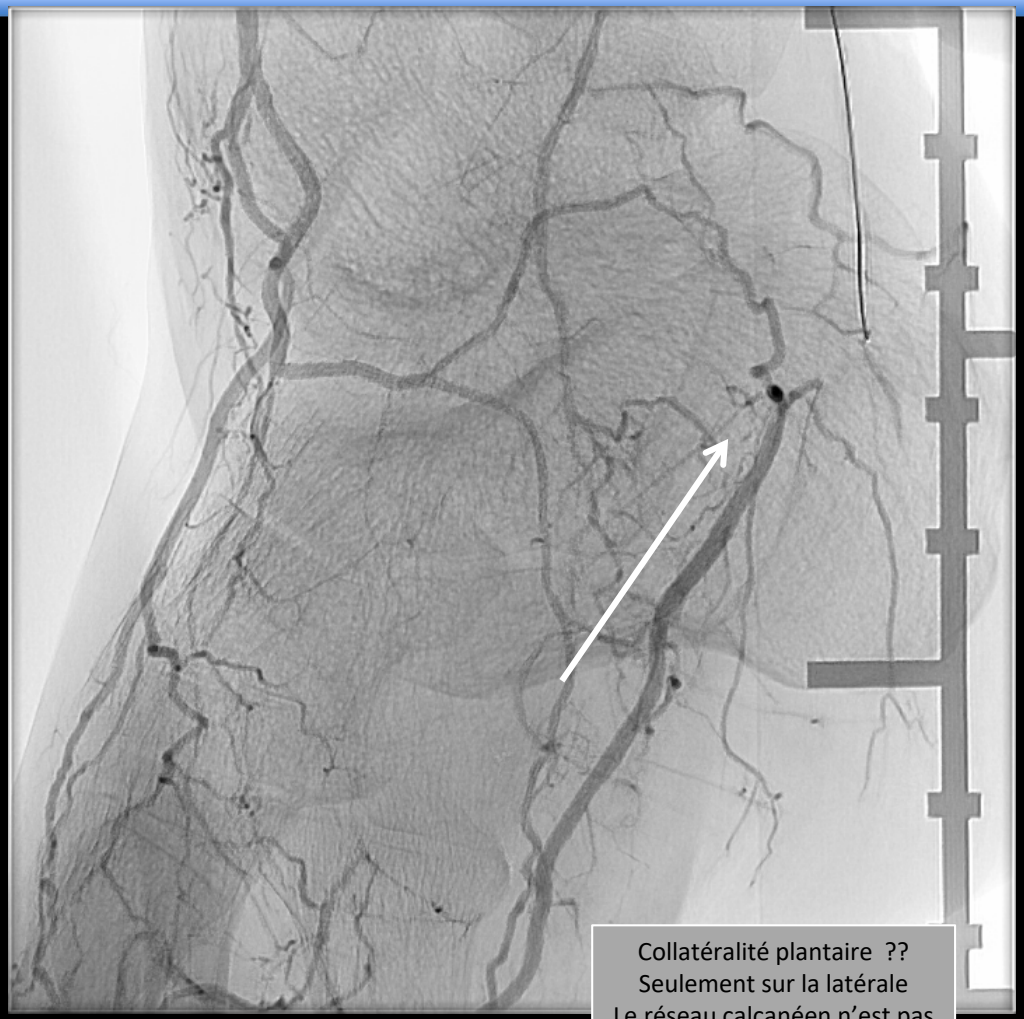

Collatéralité plantaire ??
Seulement sur la latérale
Le réseau calcanéen n'est pas repris

CARDIO RUN 2017

PÔLE SANTÉ LES FLEURS

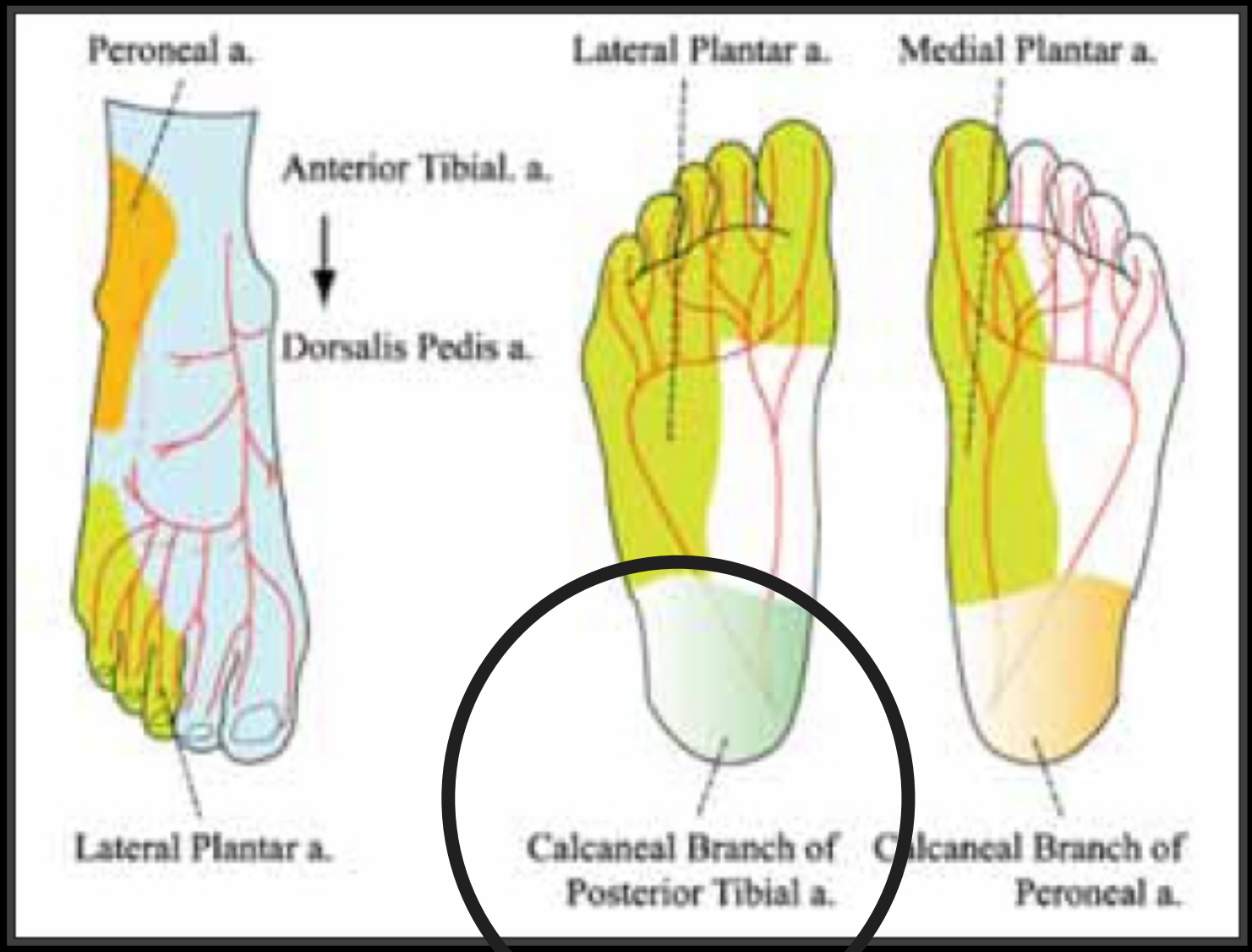

CARDIO RUN 2017

PÔLE SANTÉ LES FLEURS

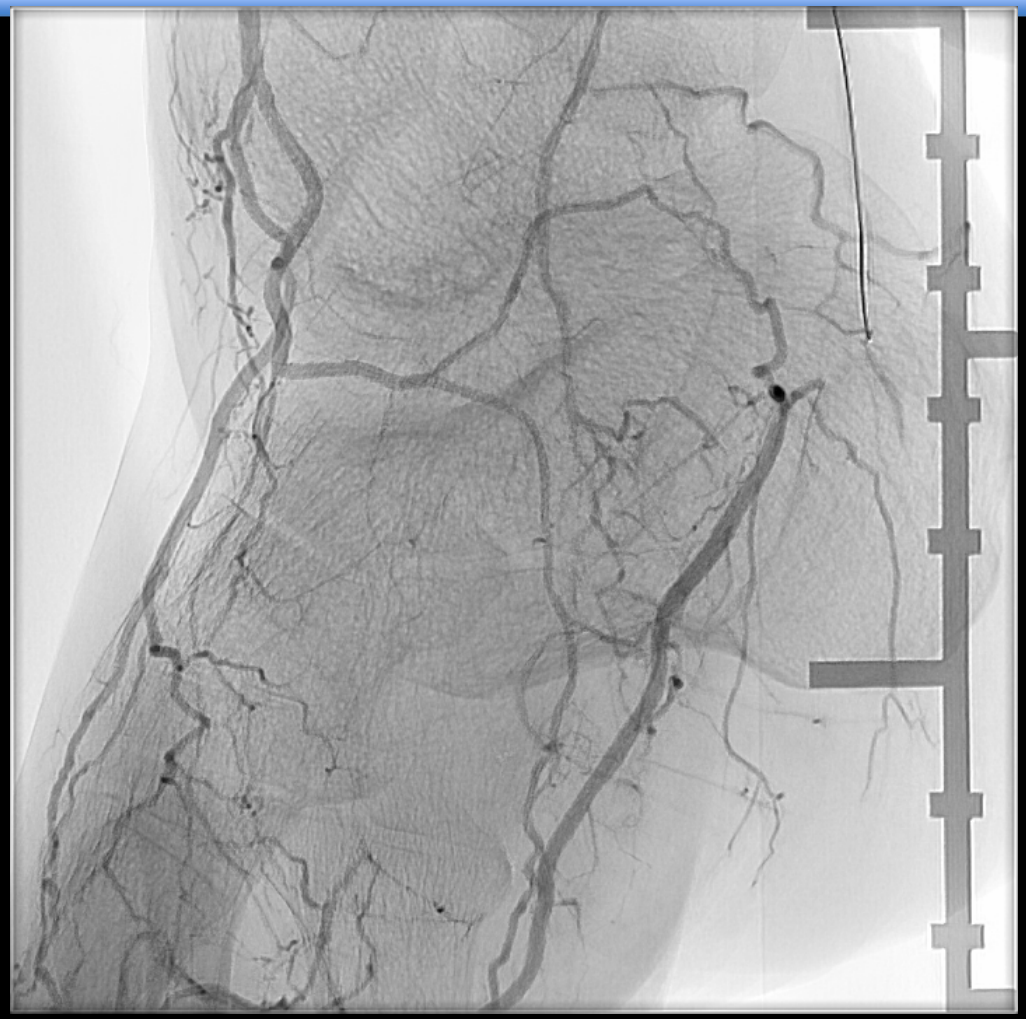

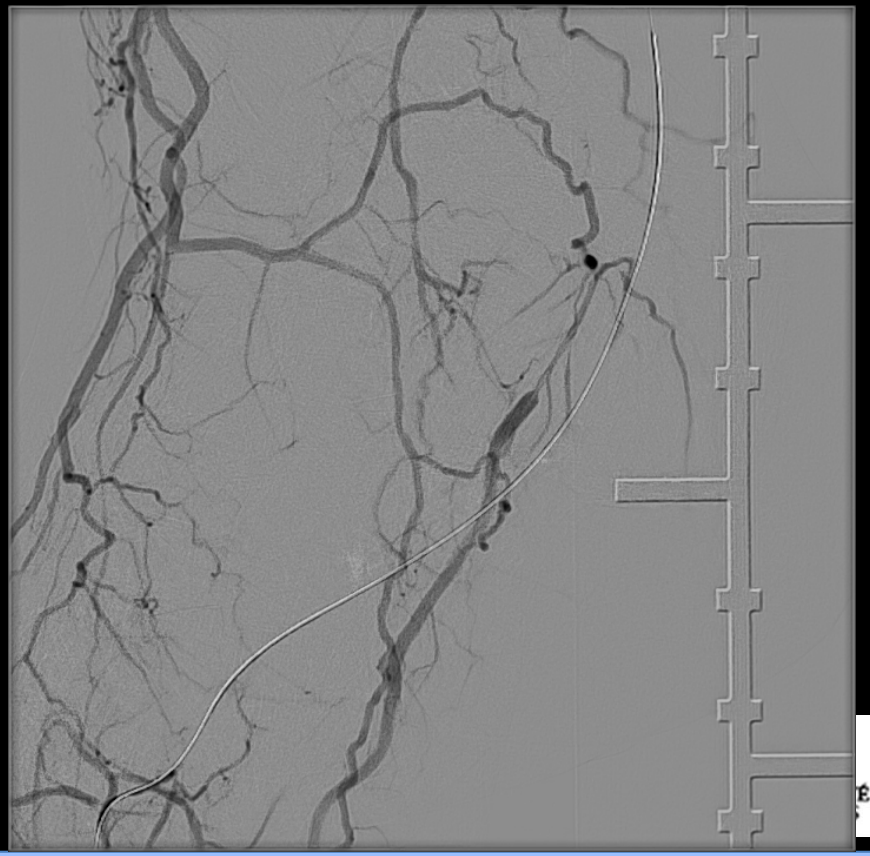

CARDIO
RUN
2017



Stratégie : la cible

- Revascularisation
  - **complète** : tritronculaire
  - **Incomplète** : angiosome
- **Revascularisation**
  - **directe antégrade**
  - **indirecte** : remettre en charge un territoire inaccessible via collatéralité de l'arcade

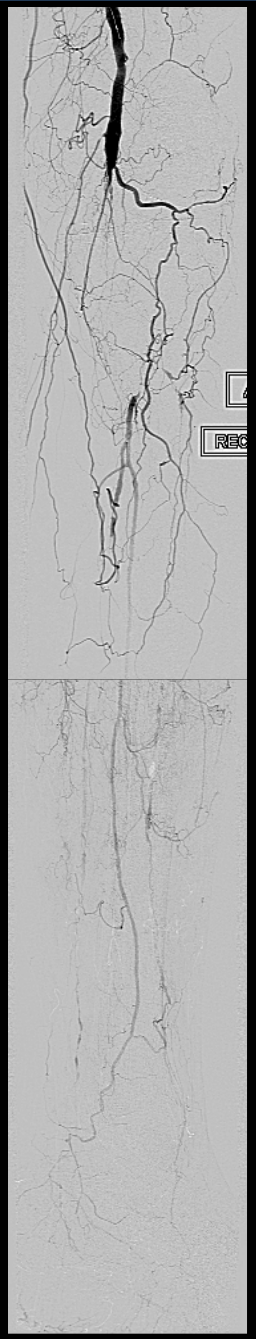

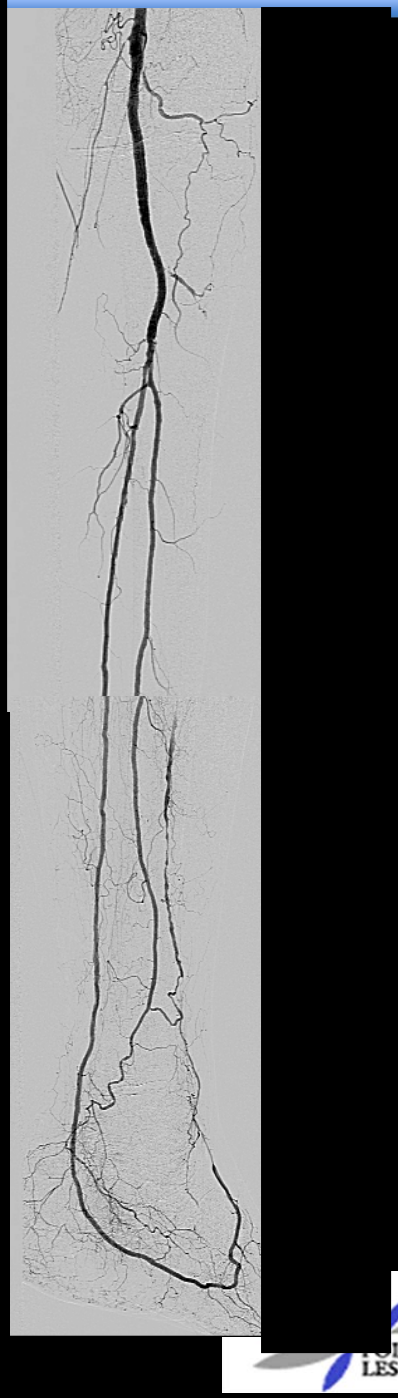

CARDIO RUN 2017

PÔLE SANTÉ LES FLEURS

Stratégie : la cible

- Revascularisation
  - **complète** : tritronculaire
  - **Incomplète** : angiosome
- Revascularisation
  - **directe antégrade**
  - **indirecte** : remettre en charge un territoire inaccessible via collatéralité de l'arcade
  - **directe rétrograde** via ponction distale

Exemple de ponction tibiale antérieure

Kit de ponction « pedal access kit » Cook*

CARDIO RUN 2017

PÔLE SANTÉ LES FLEURS

Stratégie

- Revascularisati

« AAA »
Anatomie, Angiosome, Arcade

La boite à outils

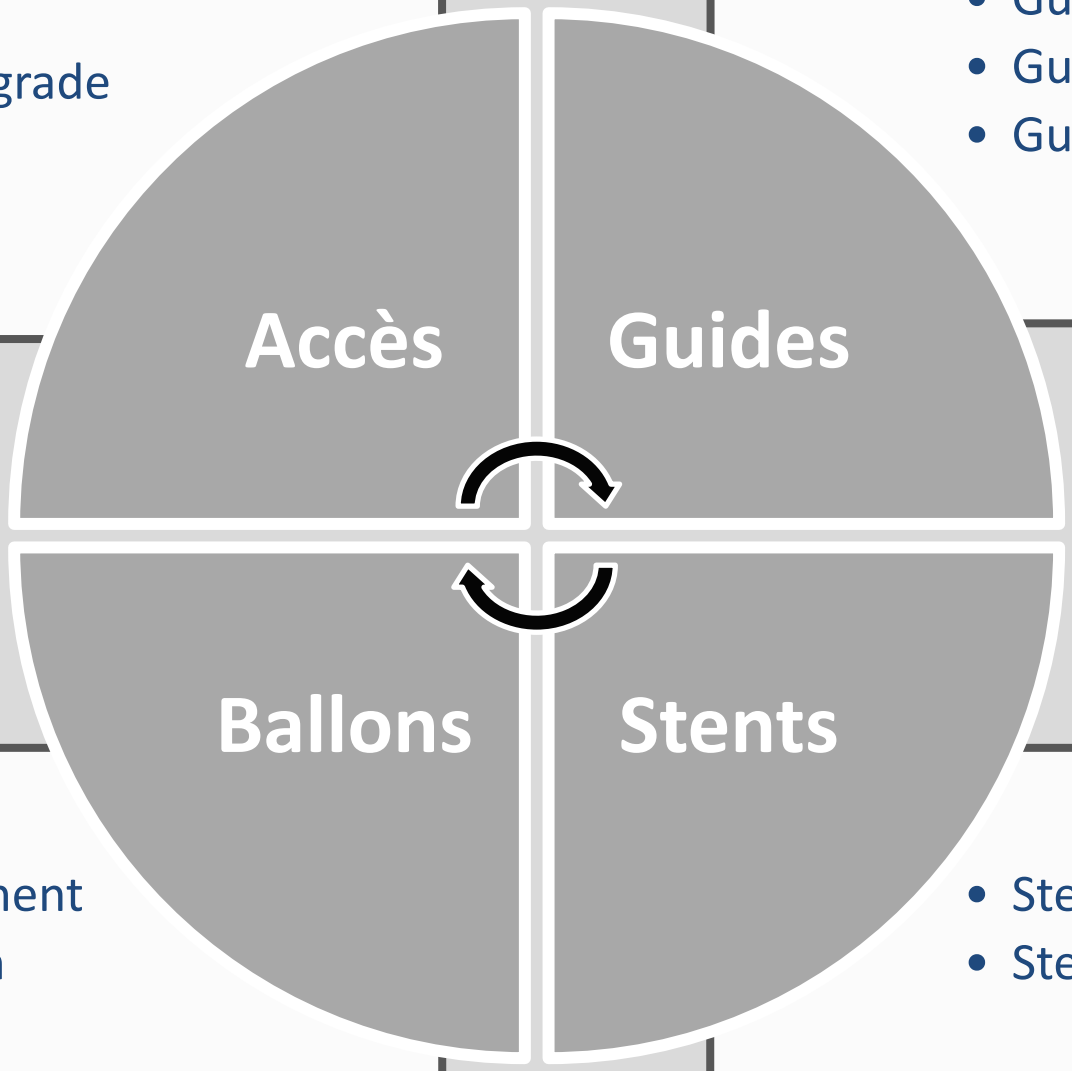

- Antégrade
- Distal rétrograde

- Guides 0.14
- Guides 0.18
- Guides 0.35

- Franchissement
- Calcification
- Longueur

- Stents nitinol
- Stens actifs sertis

Les guides

- **Guides CTO 0.14**
  - Impossible de tous les avoir
  - En sélectionner 3 ou 4
  - En pratique
    - Guide de 1ère intention (*Command ES*)
    - Guides de 2ème intention
      - *GAIA 1st / 2nd* pour rester endoluminal
      - *CONFIANZA Pro 12 / WIN 200T* pour avancer
      - Command ES / Pilot 200 pour dissection - réentrée
- **Guides 0.18** (ex: V12, Connect 250T, …)
- **Guides 0.35** (sous-intimal)
  - *Half Stiff Terumo*
  - *Advantage Terumo*

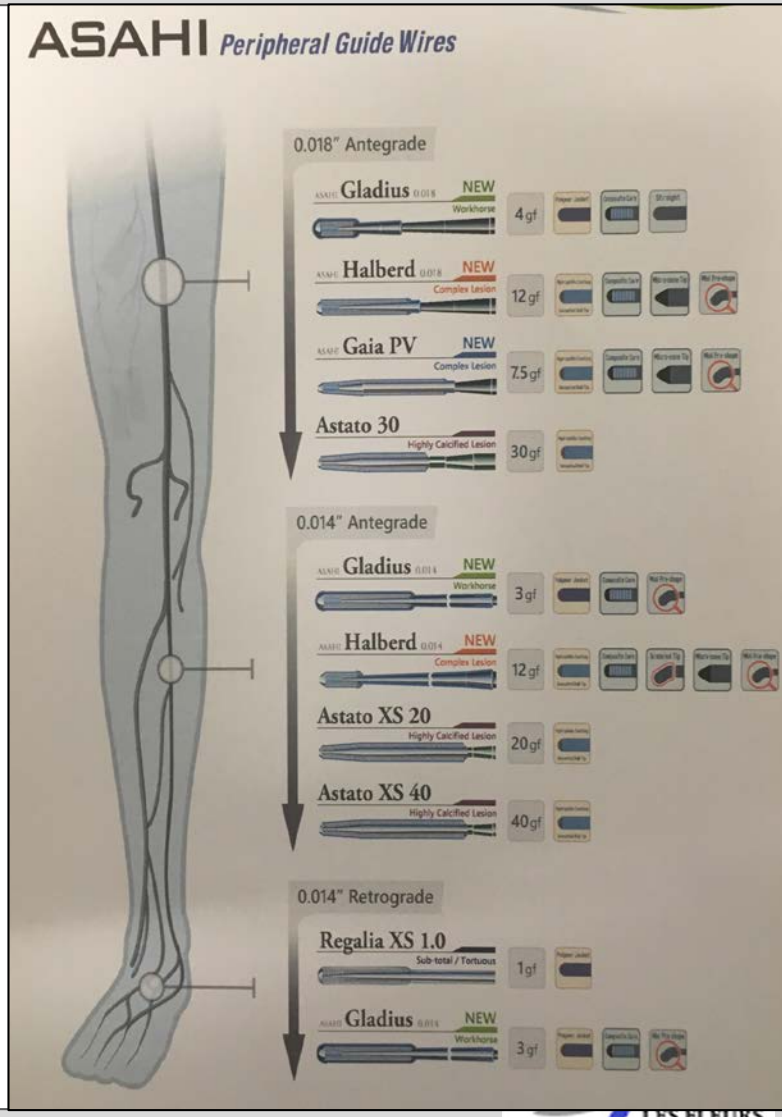

D
AVANT PTA

Les ballons

1. **Franchissement :**
   - Bas profil
   - Support
     - guiding catheter
     - guideliner
2. **Calcifications**
   - Ballons non compliants
   - Scoring balloon (Scorflex, Angioscult, …)
   - Athérectomie
     - Laser Turbo-Elite 0.9mm (sur 0.14)
     - Rotablator Fraise 1.25mm (sur Rotawire)
     - Directionnelle : Hawk One
3. **Longueur (jusqu'à 300 mm)**

« POLBA »

Poor **O**ld **L**ong **B**alloon **A**lone

Les stents

1. En 1ère intention

- Rare (10 à 20%)
- Lésions focales et proximales
- Stents actifs sertis (idem coronaires)
- 2 prothèses marquées LPPR
  - *Xience BTK*
  - *Promus BTK*
- Resténose # 5 à 15 % à 1 an

2. En bail out

- Stents actifs sertis
- Stents nus auto-expandables nitinol
  - *Xpert , Pulsar 18, …*
  - Avantage : grandes longueurs
  - Inconvénient : resténose au moins 50%

CARDIO RUN 2017

Les résultats

Hiatus perméabilité / sauvetage de membre

	N	PP %	LS %
Peeters, Bosiers Card Vasc Int Radiol 2008	50	61 @ 6M	92 @ 6M
Rand Cardiovasc Interv Radiol 2006	53	61 @ 6M	-
Staffa Rozhl Chir 2003	18	78 @ 6M	-
Matsagas Cardiovasc Interv Radiol 2004	67	52 @24M	-
Balmer J Endovasc Ther 2002	66	-	94 @12M
Brillu Ann Vasc Surg 2001	37	-	87 @24M
Soder J Vasc Interv Radiol 2000	72	48 @18M	80 @18M

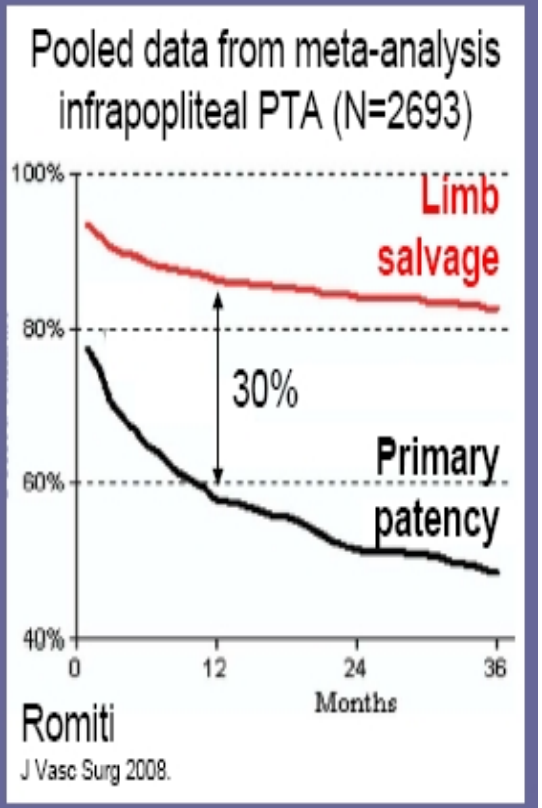

Apport du stent : étude ***XPERT BTK (BMS)***

24-MONTHS PRIMARY PATENCY RATE

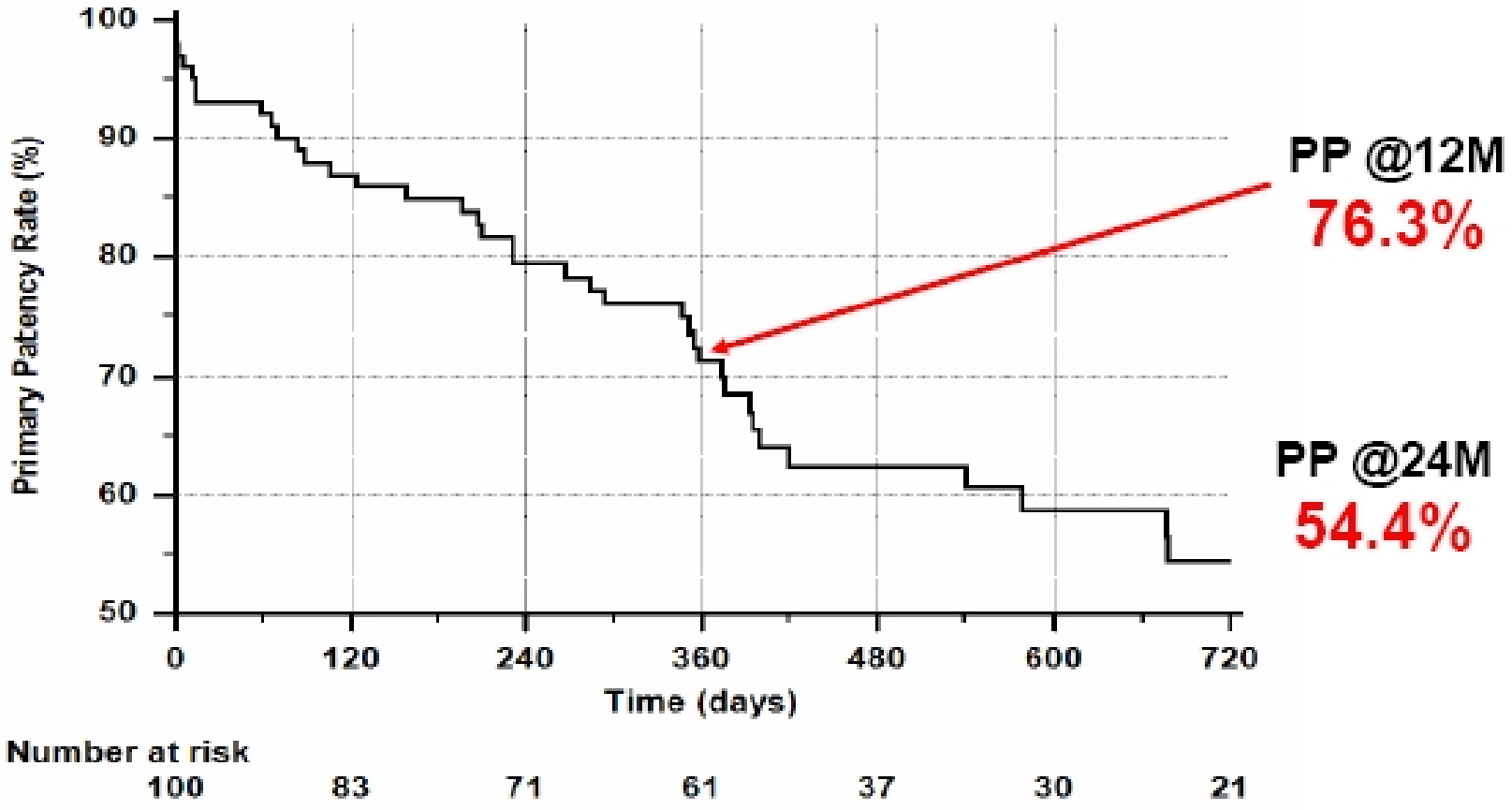

24-MONTHS PRIMARY PATENCY RATE

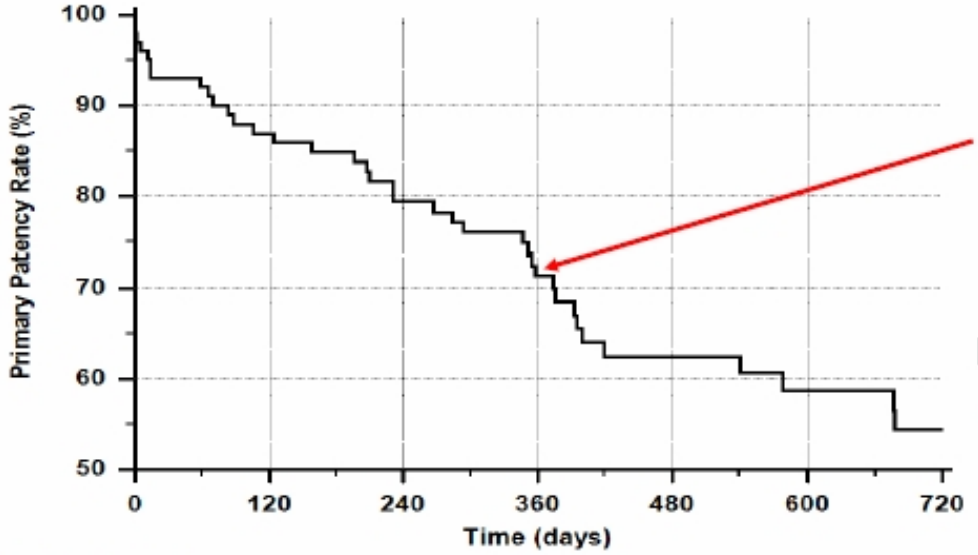

Number at risk
100 83

24-MONTHS LIMB SALVAGE RATE

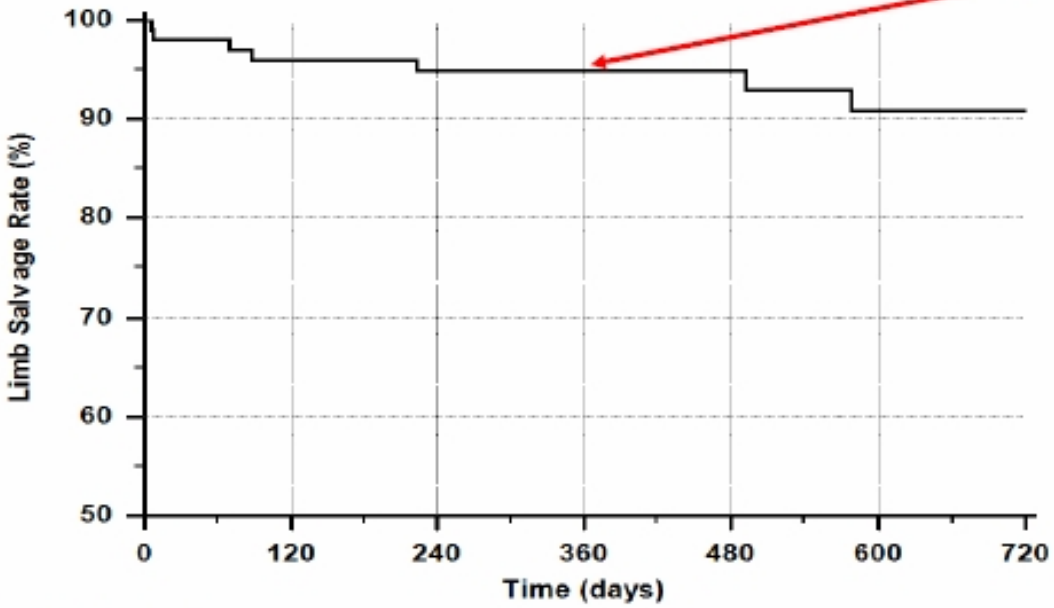

Number at risk
102 91 85 82 52 41 31

CARDIO RUN 2017

Trial	Yukon-BTK	DESTINY	ACHILLES
No. patients enrolled	161	140	200
DES/comparator	SES/BMS	EES/BMS	SES/PTA
Mean target lesion length	31 mm ± 9 mm	17.5 mm ± 10 mm	27 mm ± 21 mm
Main study endpoint	1-year primary patency rate	1-year primary patency rate	1-year in-segment binary restenosis
Primary Patency (DES vs. comparator)	80.6% vs. 55.6% *P*=.004	85% vs. 54% *P*=.0001	75% vs. 57.1% *P*=.025

YUKON, DESTINY & ACHILLES Trials

Primary Patency

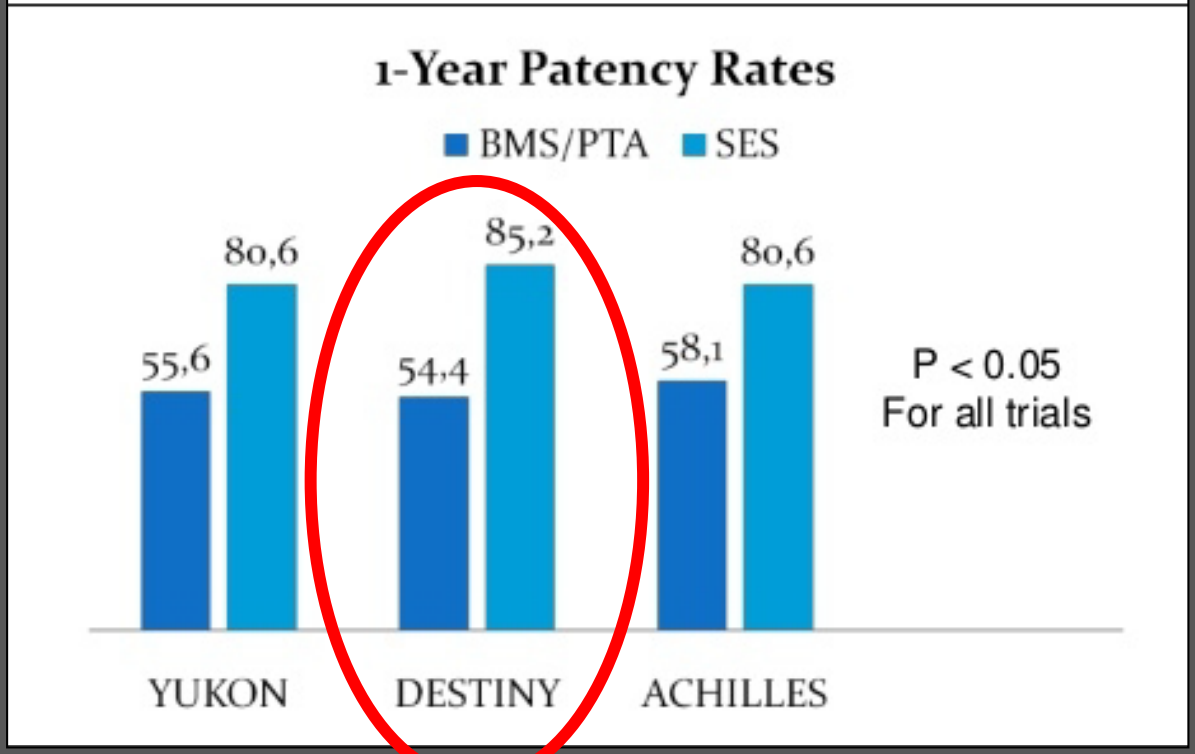

CARDIO RUN 2017

PÔLE SANTÉ LES FLEURS

BALLON ACTIF

DEBATE BTK – 1-year Results

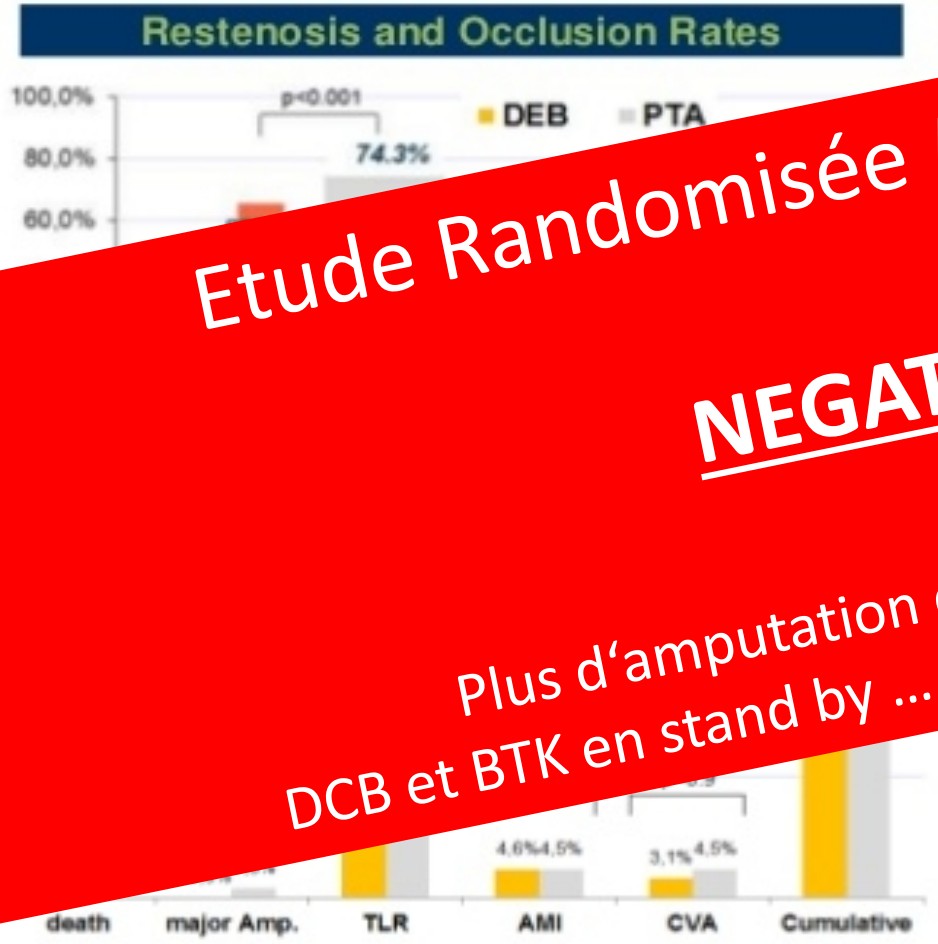

Etude Randomisée IMPACT DEEP:

NEGATIVE

Plus d'amputation dans le bras DCB !

DCB et BTK en stand by … nouvelles études en cours

F.Liistro et al. Circulation 2013

Conclusion (1)

1. **Respect des indications** : ischémie critique
2. **Ne pas partir seul et mal équipé**
   - Matériel
   - Stratégie « triple A » : anatomie, angiosome, arcade
   - Travail d'équipe
3. **C'est la qualité du résultat immédiat** qui conditionne la cicatrisation et le sauvetage du membre

Conclusion (2)

Le problème de la pérennité du résultat reste entier

- Le **stent** ne règlera pas le problème (sauf pour les lésions courtes et proximales)
- Intérêt des - longs - **ballons actifs ??**
- (Re)-découverte des outils néoadjuvants de **débulking préalable**
  - ✓ Scoring balloon
  - ✓ Athérectomie