



CLERMONT-FERRAND
CENTRE HOSPITALIER UNIVERSITAIRE




UNIVERSITÉ
Clermont
Auvergne

Pascal Motreff, MD, PhD

CARDIO
RUN
2023

15^{eme} CONGRÈS
DE PATHOLOGIE
CARDIO-VASCULAIRE

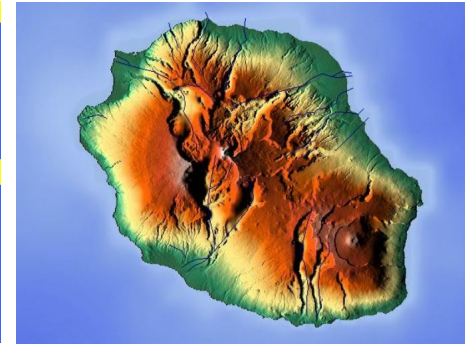



Le DCP à l'Auvergnate

CARDIO
RUN
2023

15^{ème} CONGRÈS
DE PATHOLOGIE
CARDIO-VASCULAIRE

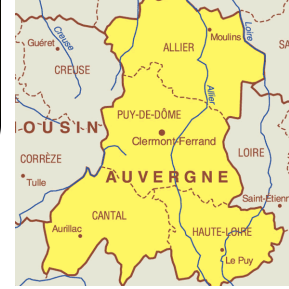
Le DCP à la Réunion



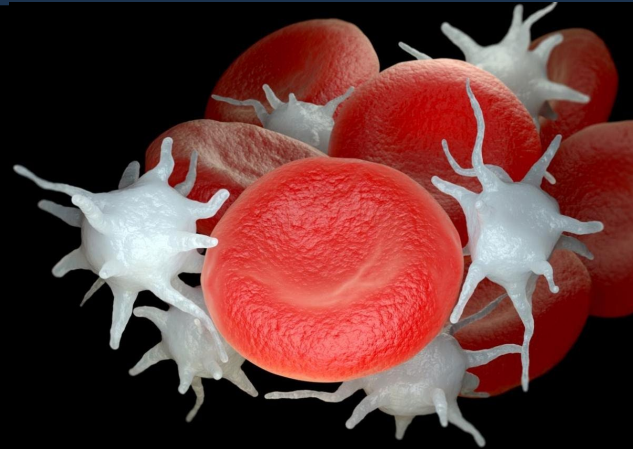CARDIO
RUN
2023

15^{ème} CONGRÈS
DE PATHOLOGIE
CARDIO-VASCULAIRE

Le DCP en Auvergne



**Dispositif de
Concentration de
Plaquettes**



Janvier 2023 : admis pour NSTEMI, tropo +

- FRCV : tabagisme actif, hérédité coronaire
- ATCD : ∅
- HDLM :

SCA ST+ antérieur 2012 , stent bifurcation IVA-Diag, 1 an DAPT

Bon VG, cicatrice apicale limitée, suivi cardio régulier, Tests efforts négatifs

Ttt : Bisoprolol, IEC, Statines, Aspirine

Hospitalisé pour douleur abdominale = colite traitée par Antibiotiques

Douleurs thoraciques intermittentes ressemblant à celles de 2012, ondes T labiles en antérieur, tropo +, écho inchangée

Janvier 2023 : NSTEMI, tropo +

Mr R., 61 ans



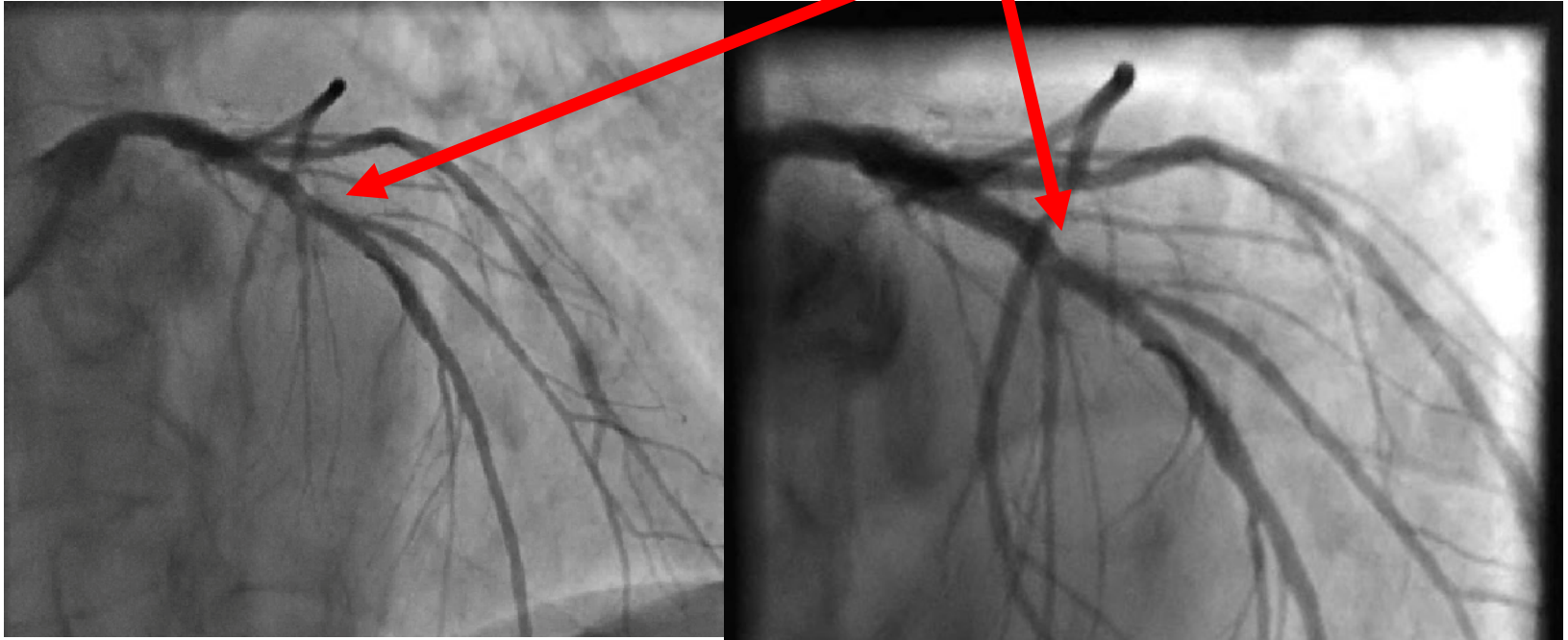
Janvier 2023 : NSTEMI, tropo +

Mr R., 61 ans



Image endoluminale = Thrombus ?

Mr R., 61 ans



Traitement médical : DAPT, contrôle coronarographique à 2 semaines
Thrombose tardive sur malapposition de stent ?

CARDIO
RUN
2023

15^{ème} CONGRÈS
DE PATHOLOGIE
CARDIO-VASCULAIRE

Janvier 2023 : NSTEMI, tropo +

Mr R., 61 ans

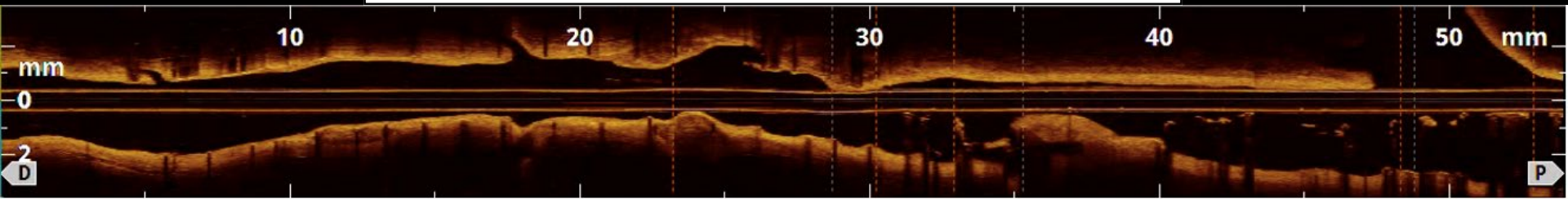
Contrôle coronarographique après 2 semaines DAPT + imagerie endocoronaire



Echec progression BMW universal
Progression Whisper + imagerie OCT

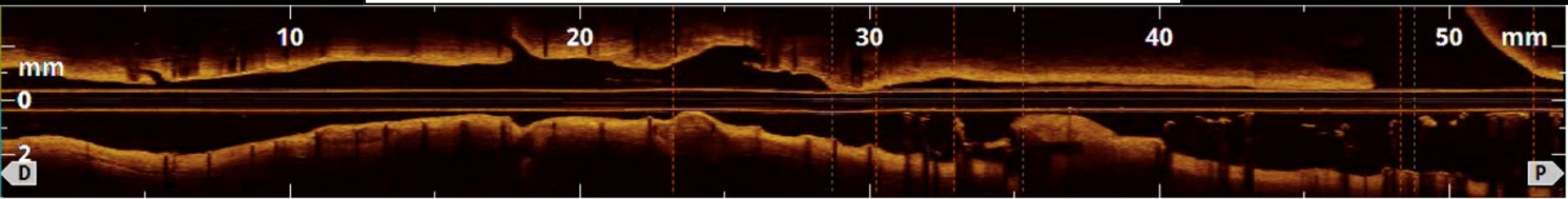
CARDIO
RUN
2023

15^{ème} CONGRÈS
DE PATHOLOGIE
CARDIO-VASCULAIRE

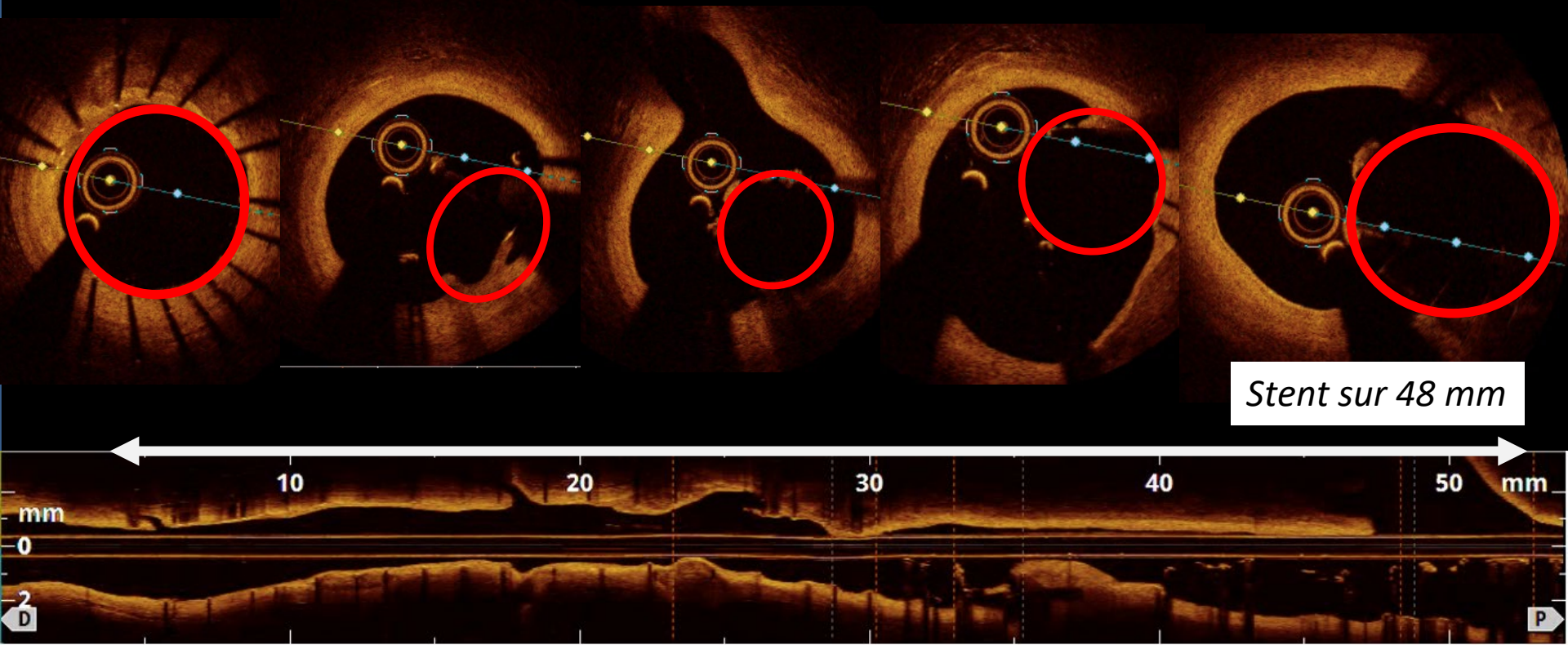


CARDIO
RUN
2023

15^{ème} CONGRÈS
DE PATHOLOGIE
CARDIO-VASCULAIRE



Matériel endoluminal, peu de thrombus



CARDIO
RUN
2023

15^{ème} CONGRÈS
DE PATHOLOGIE
CARDIO-VASCULAIRE

Mr R., 61 ans



MONTH	DAY	YEAR	AM	HOUR	MIN
OCT	21	2015	PM	04	29
DESTINATION TIME					
MONTH	DAY	YEAR	AM	HOUR	MIN
JUL	02	2012	PM	11	49
PRESENT TIME					
MONTH	DAY	YEAR	AM	HOUR	MIN
OCT	26	1985	PM	01	20
LAST TIME DEPARTED					



Mr R., 49 ans

Octobre 2012 :



FRCV : tabagisme actif, hérédité coronaire

ATCD : 0

HDLM : SCA ST+ antérieur 2012, angioplastie primaire H 2,5
stent bifurcation IVA-Diag (3.0 x 34mm)
1 an DAPT

Octobre 2012 : angioplastie primaire

STEMI antérieur

Mr R., 49 ans

Prémédiqué dose de charge DAPT

TIMI 1-2, Medina 1.1.1



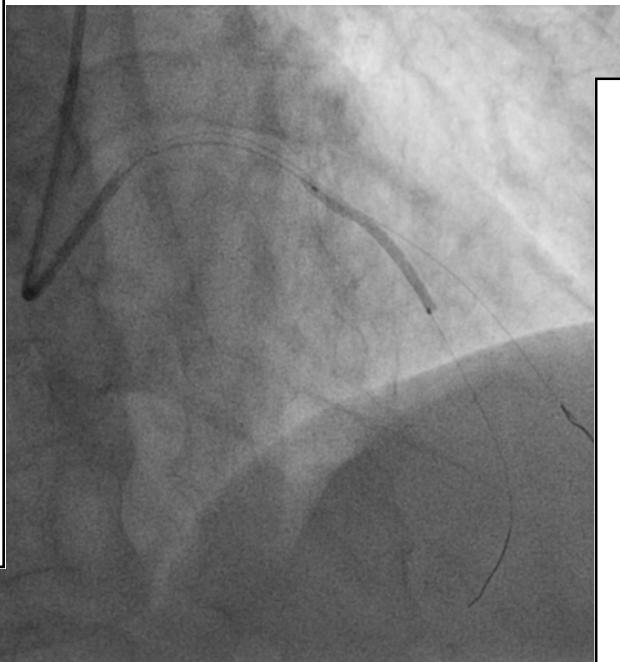
Octobre 2012 : angioplastie primaire

STEMI antérieur

Mr R., 49 ans

2 guides

Ballon main branch



Octobre 2012 : angioplastie primaire

Mr R., 49 ans

DES Resolute Integrity
(Medtronic®) 3.0 x 34mm

STEMI antérieur

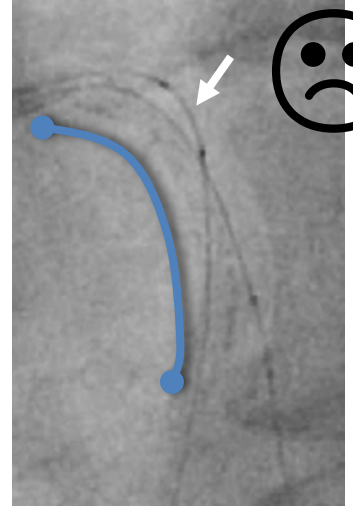
POT NCB

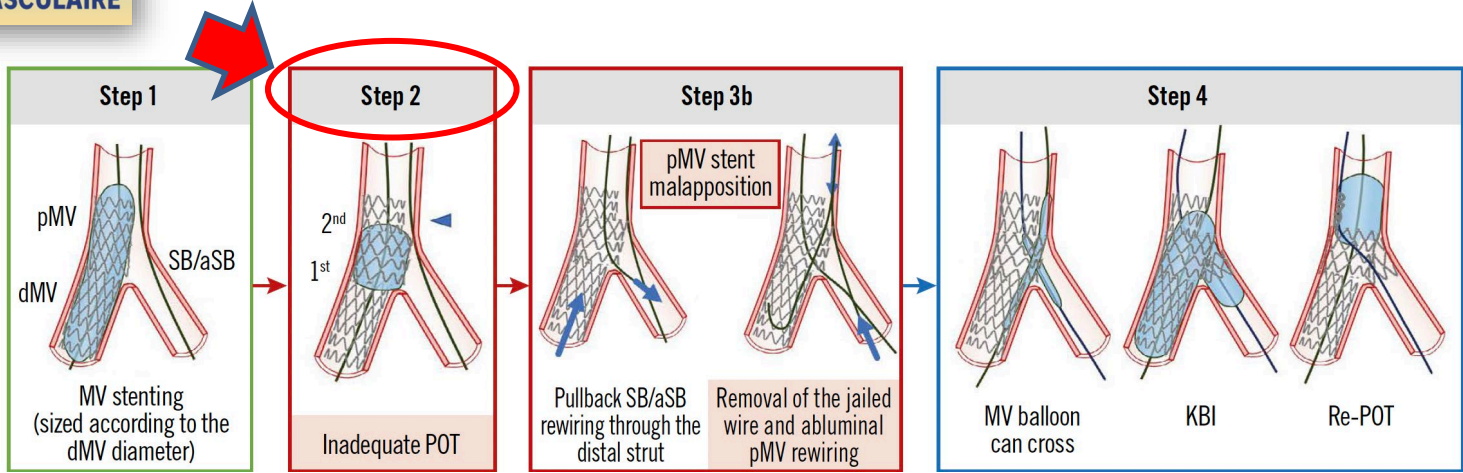
Projet : Side-RePOT
après permutation
guides

Octobre 2012 : angioplastie primaire

STEMI antérieur

Refranchissement du guide IVA au travers des mailles vers la diagonale avec difficulté
Echec progression guide dans IVA





Albiero R, 16th EBC consensus, Eurointervention 2022



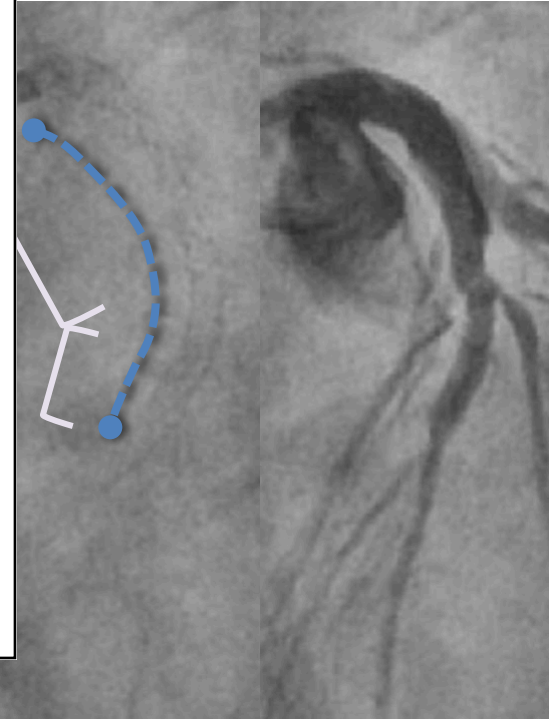


Stent sous déployé
POT avec retrait du stent
Fin de procédure chaotique

Octobre 2012 : angioplastie primaire

Mr R., 49 ans

STEMI antérieur

Flux TIMI 3, patient non algique, échec franchissement ballon vers IVA




CARDIO
RUN
2023

15^{ème} CONGRÈS
DE PATHOLOGIE
CARDIO-VASCULAIRE

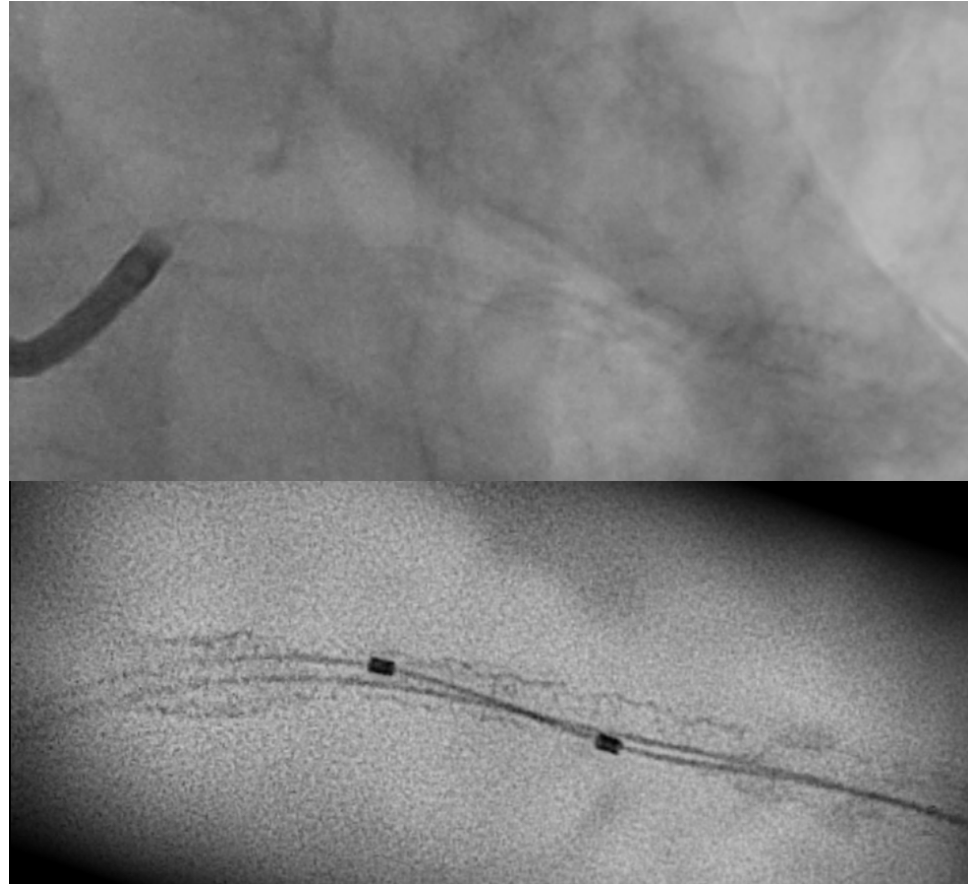
Mr R., 61 ans



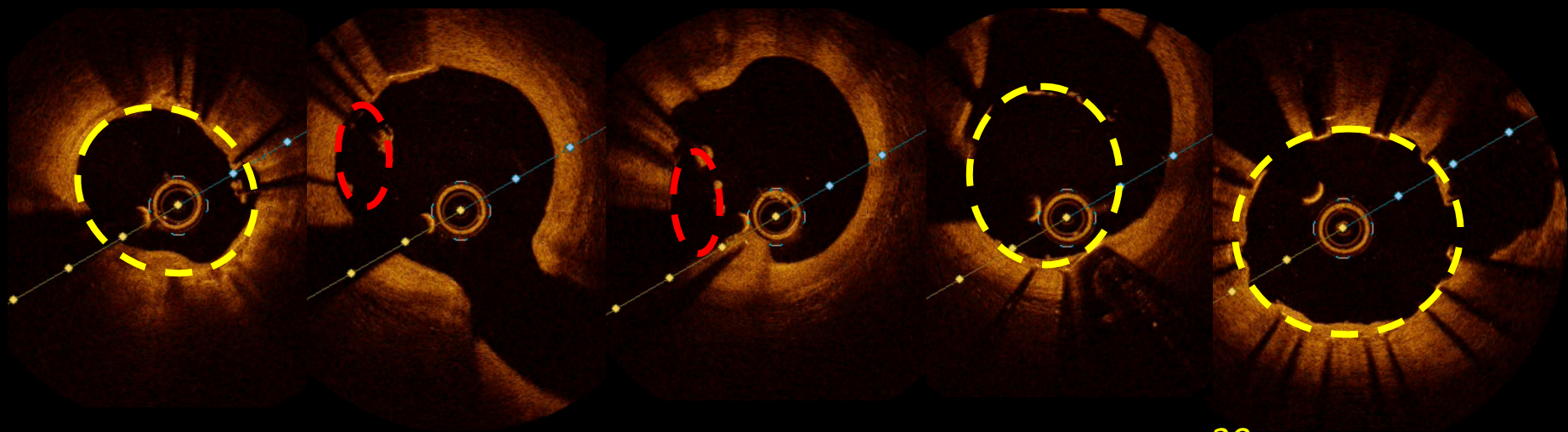
MONTH	DAY	YEAR	AM	HOUR	MIN
OCT	21	2015	PM	04	29
DESTINATION TIME					
MONTH	DAY	YEAR	AM	HOUR	MIN
JUL	02	2012	PM	11	49
PRESENT TIME					
MONTH	DAY	YEAR	AM	HOUR	MIN
OCT	26	1985	PM	01	20
LAST TIME DEPARTED					



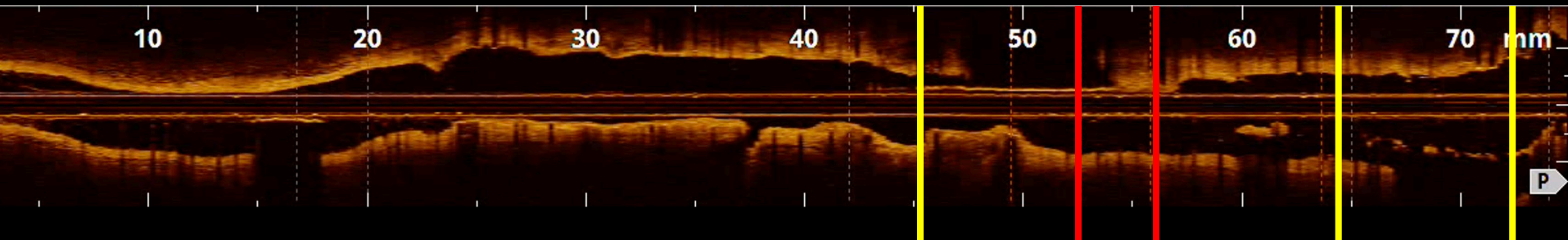
Mr R., 49 ans



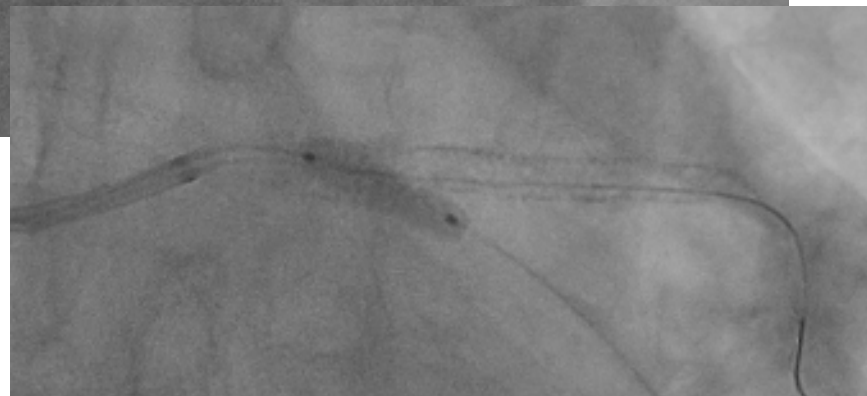
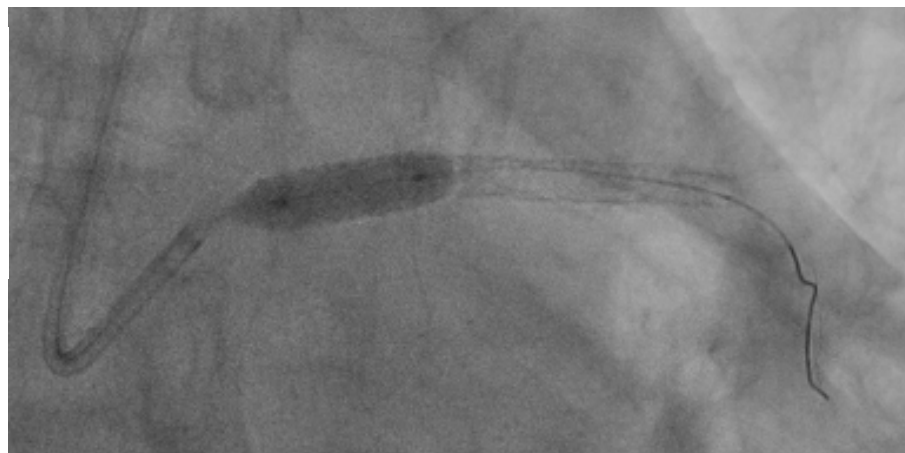
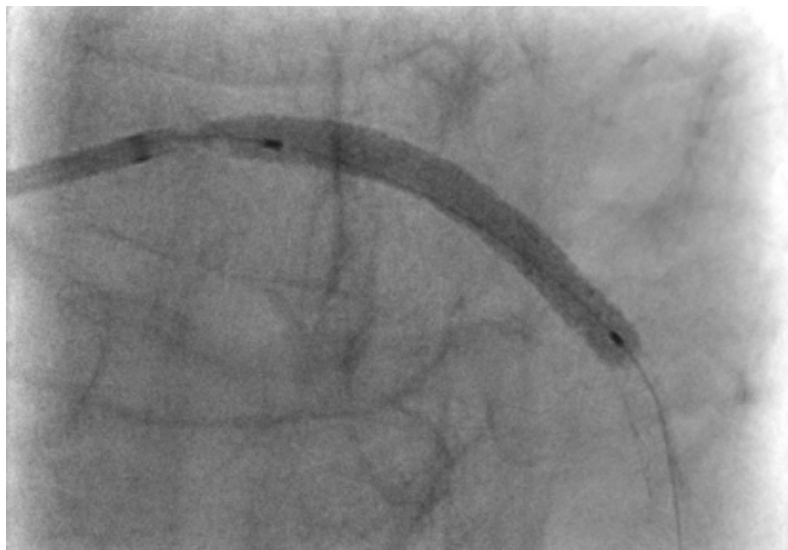


30mm



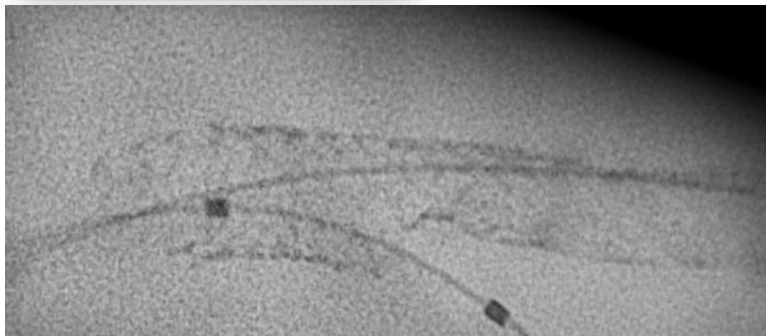
ATL étagées TC → IVA (crush stent 2012)
Xience Skypoint 3.5 x 38mm (Abbott®)
POT ballon NC 5.0 x 12mm
ATL Side Cx



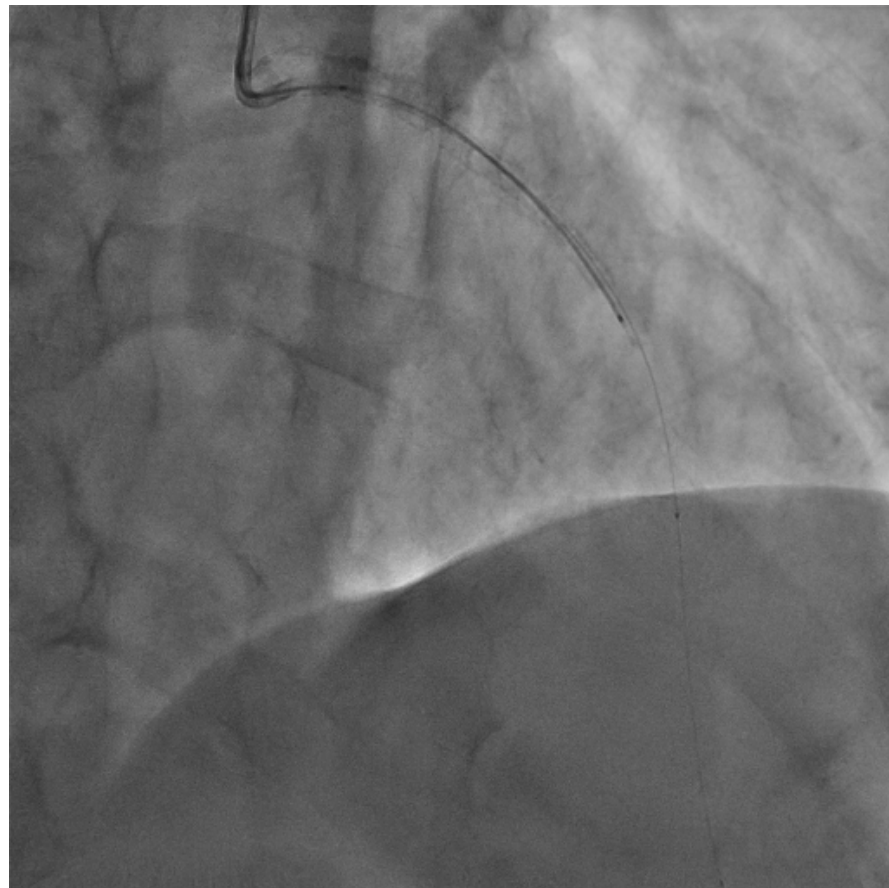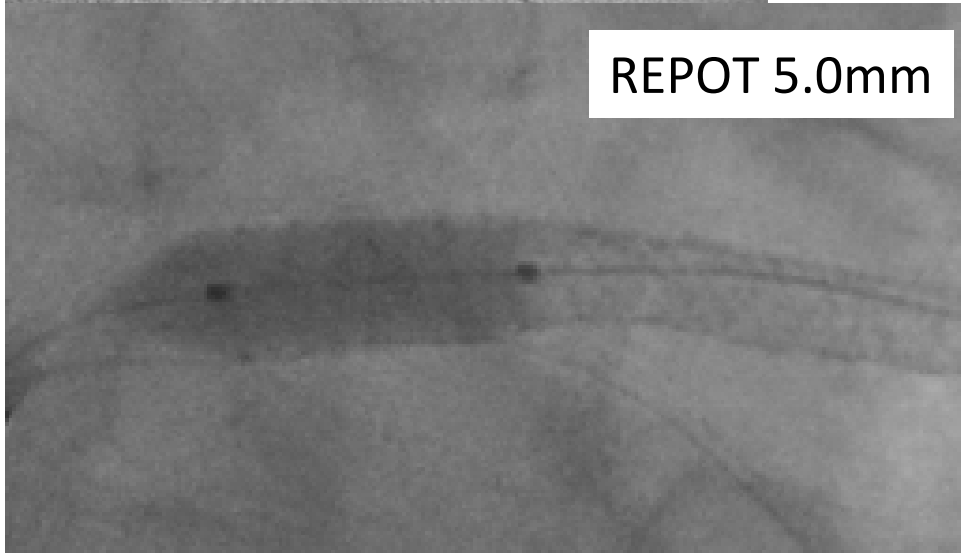
Février 2023

reprise pour ATL

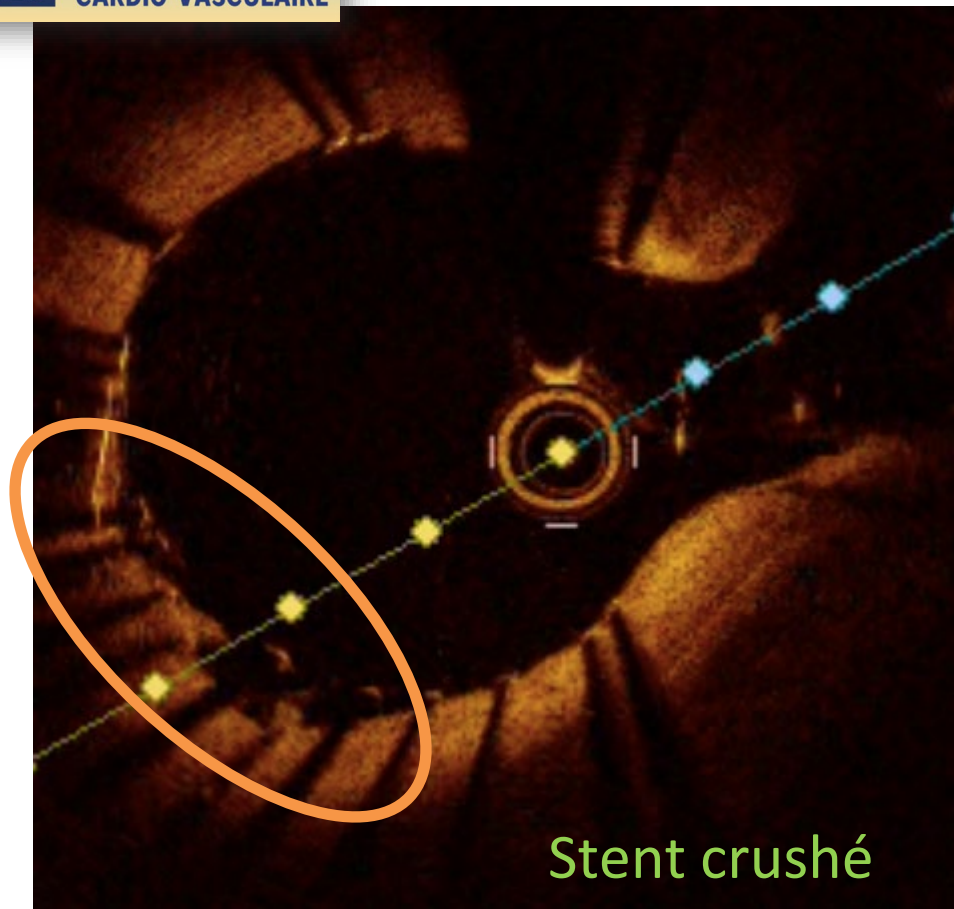
Mr R., 61 ans



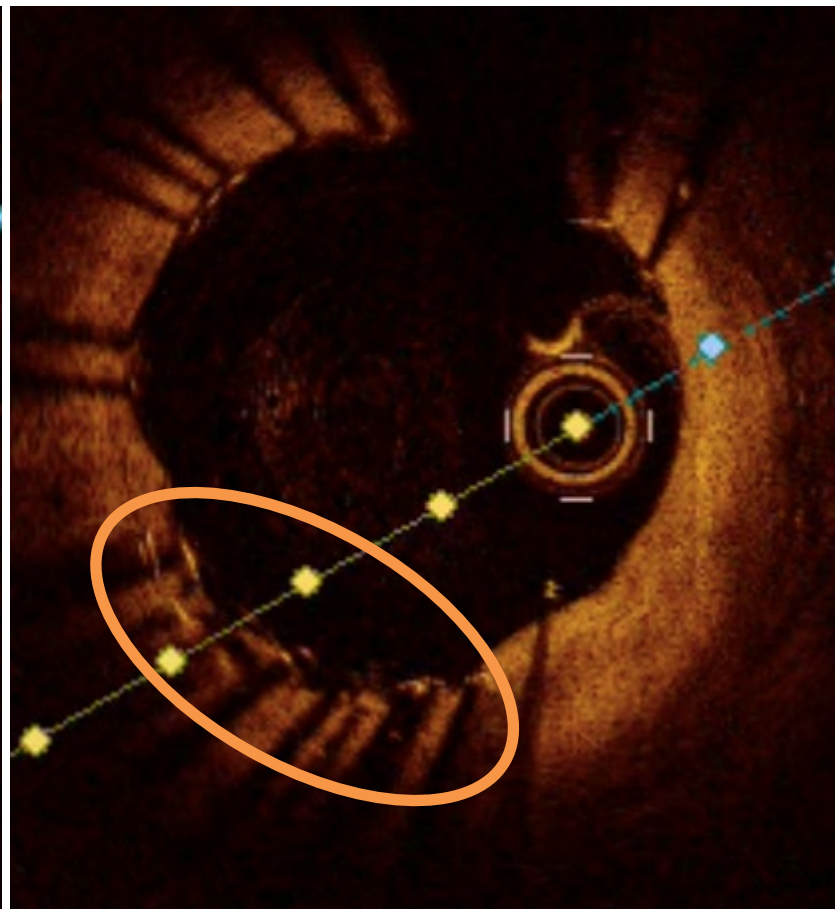
REPOT 5.0mm







Stent crushé



Février 2023

Mr R., 61 ans



Take Home Message

- **Rappel des pièges de la bifurcation**
- **Intérêt de l'OCT dans le diagnostic étiologique des thromboses de stents (PESTO)**
- **Correction d'imperfections (ici caricaturales) guidée par OCT**